

Dubbi del cardiologo davanti ad un elettrocardiogramma che presenta in V1-V3 complessi QRS con onda positiva terminale e soprasslivellamento del segmento ST

Consensus Conference promossa dalla Società Italiana di Cardiologia

Giuseppe Oreto¹, Domenico Corrado², Pietro Delise³, Francesco Fedele⁴, Fiorenzo Gaita⁵, Federico Gentile⁶, Carla Giustetto⁵, Antonio Michelucci⁷, Luigi Padeletti⁷, Silvia Priori⁸

¹Dipartimento di Medicina e Farmacologia, Università degli Studi, Messina, ²Dipartimento di Scienze Cardiovascolari e Toraciche, Università degli Studi, Padova, ³Divisione di Cardiologia, Ospedale Civile, Conegliano Veneto (TV), ⁴Dipartimento di Scienze Cardiovascolari, Respiratorie, Nefrologiche e Geriatriche, Università degli Studi "La Sapienza", Roma, ⁵Dipartimento di Medicina, Università degli Studi, Torino, ⁶Centro Medico Diagnostico, Napoli, ⁷Istituto di Clinica Medica e Cardiologia, Università degli Studi, Firenze, ⁸Dipartimento di Cardiologia, Fondazione Salvatore Maugeri, Università degli Studi, Pavia

Key words:
Arrhythmias;
Brugada syndrome;
Electrocardiography;
Sudden death.

When an ECG shows (or is suspicious for) a Brugada pattern, i.e. the association of a positive terminal deflection and ST segment elevation in the right precordial leads, the cardiologist often faces several problems. Three important questions are raised by this ECG pattern: 1) is this really a Brugada ECG pattern? 2) How can be determined whether this patient is at risk for sudden death? and 3) Should this patient receive an implantable cardioverter-defibrillator (ICD)? The term "Brugada syndrome" should be restricted to patients who have diagnostic ECG changes, as well as a history of symptoms. Asymptomatic subjects, in contrast, should be categorized as having a "Brugada ECG pattern" rather than the syndrome. Diagnostic ECG (type 1) is characterized by a J wave (a terminal positive wave) whose amplitude is ≥ 2 mm, and a "coved" type ST segment elevation located in the right precordial leads. These signs are usually present in leads V1 and/or V2 (lead V3 is more rarely involved, and is never the only affected one), but occasionally also can be observed in some of the limb leads. Types 2 and 3 ECGs, which are not truly diagnostic of Brugada pattern, are characterized by a "saddle back" ST segment elevation, that is ≥ 1 mm in type 2 and < 1 mm in type 3. In Brugada ECG pattern, the QRS complex characteristically shows a positive terminal deflection that mimics an r' prime wave (the wave occurring in right bundle branch block), in the right precordial leads. Actually, it is a J wave that is very similar to the "Osborn" one observed during hypothermia. The J wave of Brugada ECG pattern is generated by a voltage gradient across the myocardial wall of the right ventricular outflow tract. This abnormal potential can be recorded only by electrodes located very close to the site where that phenomenon is originating. Displacement of the right precordial leads electrodes one or two intercostal spaces above their normal positions may, at times, disclose the diagnostic pattern when conventional leads, recorded at the fourth intercostal space, are non-diagnostic or even normal. High right precordial leads should be recorded whenever standard V1-V3 leads raise the suspicion of Brugada pattern. For example, when a relatively large positive terminal wave, even of low amplitude, is recorded, placing high right precordial leads is an option that should be considered. The ECG may show a marked variation over time, ranging from the typical pattern to a completely normal ECG and back again. In subjects with a non-diagnostic ECG, a pharmacological test with sodium channel blockers may disclose the typical Brugada pattern. In order to establish the diagnosis, several conditions that can mimic Brugada pattern must be excluded. These include right bundle branch block, early repolarization, acute myocardial ischemia, pericarditis, hypercalcemia, hyperkalemia, hypothermia and primary right ventricular diseases, particularly arrhythmogenic right ventricular dysplasia. Some drugs (e.g., some antiarrhythmic drugs, psychotropic agents or antihistamines), hyperthermia and enhanced vagal tone, as it occurs after a full meal, may render Brugada pattern more evident on the ECG. Typical ventricular arrhythmia in Brugada syndrome is a polymorphic ventricular tachycardia, that can evolve into ventricular fibrillation; its mechanism is assumed to be phase 2 reentry. Monomorphic ventricular tachycardia is rarely seen. Atrial fibrillation occurs more frequently in patients with the Brugada ECG pattern than in the general population. A mutation in the SCN5A gene, which encodes the α subunit of the cardiac sodium channel, is found in about 20% of the subjects with Brugada pattern; mutations in other genes have less frequently been described. Genetic testing is not very helpful in formulating the diagnosis, but when a mutation is found it could be useful to extend testing to first degree relatives, enabling early detection of abnormal gene carriers. Patients who have experienced an aborted sudden death have a high risk of recurrence and should receive an ICD. A history of syncope, spontaneous type 1 ECG and male sex, not family history of sudden death, are independent risk factors. The role of programmed ventricular stimulation in risk stratification remains the subject of debate. Asymptomatic patients with a Brugada ECG pattern should: 1) receive adequate information on current knowledge concerning this topic, 2) be given the list of forbidden drugs, 3) be informed to promptly treat hyperthermia, 4) be informed that clinical evaluation should be extended to their first degree relatives, 5) undergo regular cardiology follow-up. Also in this group the role of programmed ventricular stimulation in risk stratification is debated. Subjects showing a Brugada pattern after a pharmacological challenge should be followed-up with ECG and 12-lead Holter monitoring, if available, to identify the appearance of spontaneous type 1 ECG. Symptoms should be promptly reported.

(G Ital Cardiol 2010; 11 (11 Suppl 2): 35-225)

© 2010 AIM Publishing Srl

Per la corrispondenza:

Prof. Giuseppe Oreto

Via Terranova, 9
98122 Messina

E-mail: oretogmp@alice.it

Premessa

Nel 1992, Pedro e Josep Brugada¹ descrissero una sindrome i cui caratteri fondamentali erano il blocco di branca destra, il sopraslivellamento del tratto ST in V1-V3 e la morte improvvisa giovanile. Questo particolare quadro elettrocardiografico, il cui aspetto più evidente è il sopraslivellamento del tratto ST nelle precordiali destre indipendente dall'ischemia miocardica e da altre cause note, era stato segnalato nel 1953 da Osher e Wolff² e nel 1954 da Edeiken³. Nel 1989 Martini et al.⁴ avevano pubblicato uno studio basato su 6 pazienti apparentemente non cardiopatici rianimati dall'arresto cardiaco per fibrillazione ventricolare; l'ECG di uno di questi era identico a quelli presentati dai Brugada.

Dal suo primo apparire, l'entità che viene oggi comunemente definita "sindrome di Brugada" ha destato nei cardiologi un interesse crescente, anche per la possibilità che solo un defibrillatore impiantabile riesca a scongiurare la morte improvvisa in alcuni dei pazienti affetti. Tuttavia, non è affatto chiaro quali soggetti portatori del quadro elettrocardiografico siano veramente a rischio di morte improvvisa e quindi necessitino del defibrillatore. Se, infatti, è semplice e quasi automatico proporre l'impianto di un defibrillatore a un paziente che ha presentato un arresto cardiaco e mostra all'ECG un quadro tipico, è molto meno semplice prendere una decisione se lo stesso ECG viene registrato per caso in un soggetto asintomatico. Le ricerche svolte fino ad oggi hanno messo in evidenza alcuni aspetti del problema ma non offrono una soluzione univoca adattabile a qualunque situazione. Da qui le difficoltà decisionali (dubbi, angosce) che ogni cardiologo incontra quando scopre casualmente un ECG con le stimate caratteristiche descritte dai Brugada. Scopo di questo articolo è riassumere le conoscenze attuali sul tema e suggerire un comportamento possibile davanti a soggetti con ECG alterato, caratterizzato da onda terminale larga positiva e/o sopraslivellamento del tratto ST in V1-V3.

Sindrome, pattern, fenomeno o segno?

Il termine "sindrome", derivato dal greco συν (con) e δρόμος (corsa) indica un concorrere, cioè un manifestarsi insieme di elementi che contribuiscono a determinare e caratterizzare una certa realtà. In medicina, "sindrome" indica comunemente un insieme di segni e sintomi. È perciò perfettamente lecito affermare che un soggetto con tachicardia parossistica recidivante ed ECG caratterizzato da P-R corto e onda delta sia affetto da "sindrome da preeccitazione", mentre non è corretto applicare questo termine a chi presenti un ECG indicativo di preeccitazione ma non abbia mai sperimentato una tachicardia parossistica. In

quest'ultimo caso, infatti, esiste il segno (l'onda delta) ma non il sintomo. Allo stesso modo, bisognerebbe restringere il termine "sindrome di Brugada" a quei pazienti che presentino non solo l'ECG caratteristico, ma anche sintomi (arresto cardiaco rianimato, sincope). Per i soggetti asintomatici, nei quali per caso si osservi un ECG con i caratteri descritti più avanti, sarebbe preferibile utilizzare il termine "pattern", "fenomeno" o "segno" di Brugada, specialmente se si ha a disposizione solo l'ECG. La seconda Consensus Conference⁵, tenutasi nel 2005, ha affermato che per la diagnosi di sindrome di Brugada sia necessario non solo il caratteristico aspetto elettrocardiografico, ma anche almeno una delle seguenti condizioni: 1) fibrillazione ventricolare documentata, 2) tachicardia ventricolare polimorfa, 3) storia familiare di morte improvvisa in età <45 anni, 4) ECG tipico, con onda J e sopraslivellamento convesso di ST, in altri membri della famiglia, 5) inducibilità di tachicardia ventricolare con la stimolazione programmata, 6) sincope, 7) respiro agonico notturno. Successive pubblicazioni hanno ulteriormente ristretto l'ambito di impiego del termine. Nonostante ciò, è invalso l'uso di applicare la dizione "sindrome di Brugada" a tutti i soggetti con l'ECG caratteristico (tipo 1); la diffusione di questa terminologia è ormai tale che sostituirla creerebbe confusione e difficoltà di comunicazione. Occorre, tuttavia, che chi definisce "sindrome di Brugada" un ECG senza alcuna valutazione clinica sappia che non è possibile solo su quella base esprimere alcun giudizio sul rischio che corre il soggetto cui l'ECG appartiene. Nel testo che segue viene costantemente impiegato il termine "pattern di Brugada" anche perché esso compare in numerosi articoli sull'argomento.

L'elettrocardiogramma

Il titolo dell'articolo pubblicato dai Brugada¹ nel 1992 definisce la sindrome come costituita dalla triade: 1) blocco di branca destra, 2) sopraslivellamento persistente di ST nelle precordiali destre, 3) morte cardiaca improvvisa. Successivi studi hanno ulteriormente definito i segni ECG; una prima Consensus Conference, promossa nel 2002 dalla Società Europea di Cardiologia⁶, ha fissato le caratteristiche elettrocardiografiche della sindrome, distinguendo tre diversi tipi in base alle anomalie riscontrate in V1-V3 (Tabella 1; Figura 1)⁷, e una più recente Consensus del 2005⁵ ha ulteriormente definito gli aspetti salienti del problema. Il pattern di Brugada, caratterizzato dalla presenza di onda J con ST sopraslivellato in più di una delle tre derivazioni precordiali destre (V1-V3)⁵, si può presentare con ST convesso (*coved*) o concavo (*saddle back*); mentre la prima Consensus Conference ha descritto tre tipi, uno con ST convesso e gli altri due con ST concavo, la seconda Consensus

Tabella 1. Classificazione della sindrome di Brugada in base all'ECG.

	Tipo 1	Tipo 2	Tipo 3
Ampiezza del sopraslivellamento di ST o dell'onda J	≥ 2 mm	≥ 2 mm	≥ 2mm
Onda T	Negativa	Positiva o bifasica	Positiva
Morfologia del tratto ST	Convessa (<i>coved</i>)	Concava (<i>saddle back</i>)	Concava (<i>saddle back</i>)
Parte terminale del tratto ST	Gradualmente discendente	Sopraslivellamento >1 mm	Sopraslivellamento <1 mm

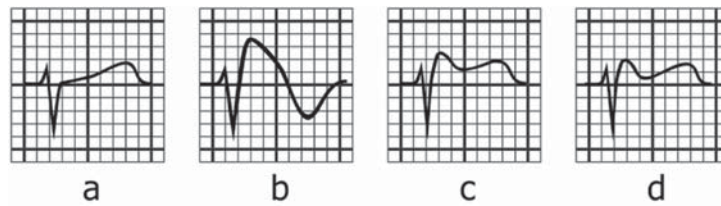


Figura 1. Le diverse morfologie del pattern di Brugada. (a) Derivazione precordiale destra (V1 o V2) normale. (b) Tipo 1 del pattern di Brugada, con soprasslivellamento convesso di ST. (c-d): Tipi 2 e 3 del pattern, entrambi caratterizzati da soprasslivellamento concavo di ST, con entità ≥ 1 mm nel tipo 2 e < 1 mm nel tipo 3. Da Oreto et al.⁷, modificata.

Conference ha affermato che solo il tipo precedentemente definito 1, con ST soprasslivellato convesso, è diagnostico, mentre i tipi 2 e 3, con ST concavo, non consentono la diagnosi.

La Figura 1⁷ riporta i tre tipi descritti dalla Consensus Conference del 2002⁶: il tipo 1 è il più evidente e ovvio, e corrisponde esattamente al tracciato pubblicato da Martini et al.⁴ nel 1989 e a quelli riportati dai Brugada¹ nel 1992. Esso è caratterizzato in V1-V3 (ma anche una sola derivazione è oggi ritenuta sufficiente) da una positività terminale del QRS (onda J) dalla quale si origina una larga onda "a tenda", che include l'ST soprasslivellato; tale ST si può definire convesso superiormente, ma ha spesso l'aspetto di una linea obliqua che lentamente si porta verso l'isoelettrica, continuandosi poi insensibilmente con una T negativa. Nei tipi 2 e 3, al contrario, il tratto ST soprasslivellato è concavo superiormente, la positività terminale del QRS (onda J) è di minore voltaggio rispetto al tipo 1 e, inoltre, più breve è il tragitto discendente dell'ST dal punto più elevato dell'onda J, mentre l'onda T è positiva o prevalentemente positiva. Per definizione, il tipo 2 ha un soprasslivellamento di ST ≥ 1 mm e il tipo 3 un soprasslivellamento < 1 mm. La polarità dell'onda T (negativa, isoelettrica, positiva) va analizzata solo nella/e derivazione/i in cui l'onda J è ben evidente. In ogni caso, il voltaggio dell'onda J deve essere ≥ 2 mm per consentire la diagnosi⁶.

I tre tipi sopra descritti non necessariamente corrispondono a differenti entità cliniche: in uno stesso soggetto è possibile riscontrare varie morfologie in diverse derivazioni (per esempio, tipo 1 in V1 e V2, tipo 2 in V3). Inoltre, si osserva spesso una notevole variabilità del quadro nel tempo (Figura 2)⁷, con transizione da un tipo all'altro e possibile scomparsa del pattern di Brugada, con normalizzazione dell'ECG⁸⁻¹⁰, al punto che in una popolazione di 89 pazienti portatori di defibrillatore seguiti nel tempo con traccati seriatati solo un ECG su tre mostrava il pattern tipo 1, mentre un ECG su tre risultava normale¹⁰.

La somministrazione di alcuni farmaci bloccanti i canali del sodio accentua, di solito, le alterazioni dell'ECG e può provocare la transizione dal tipo 2 o 3 al tipo 1 (vedi più avanti). L'intervallo QTc è in genere normale, ma risulta prolungato nelle derivazioni precordiali destre, specialmente dopo somministrazione di farmaci antiaritmici della classe 1C¹¹; questo dato non è sorprendente, poiché alla base del pattern di Brugada vi è una durata aumentata del potenziale d'azione nelle cellule del tratto di efflusso del ventricolo destro. È anche stato osservato che in alcuni casi di sindrome del QT lungo congenito tipo 3 la somministrazione di flecainide ha provocato la comparsa di un ca-

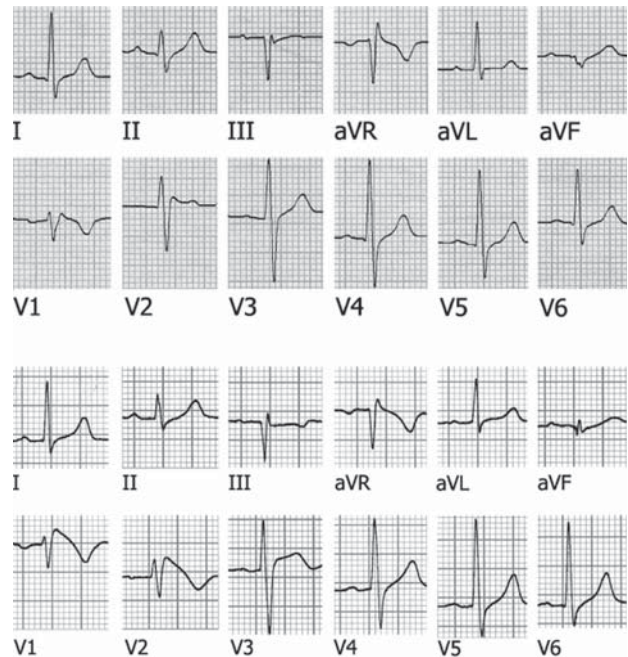


Figura 2. L'ECG in alto appare a prima vista come un blocco incompleto di branca destra: in V1 e V2 i complessi ventricolari hanno morfologia rSr', e inoltre si osservano in I e V6 onde S leggermente slargate. L'onda positiva terminale in V2, tuttavia, è molto larga (dura non meno di 0.05 s) ed è seguita da un ST soprasslivellato, aspetti che solitamente non si riscontrano in un blocco incompleto di branca destra di minima entità. Inoltre la durata del QRS è 0.12 s se misurata in V1-V2, mentre raggiunge al massimo 0.10 s nelle altre derivazioni. Tutti questi dati generano il sospetto di un pattern di Brugada di entità appena percettibile. Il tracciato in basso appartiene allo stesso soggetto, ed è stato registrato una settimana dopo il precedente. Le derivazioni periferiche sono praticamente sovrapponibili a quelle del primo tracciato, mentre le precordiali destre presentano ora il quadro caratteristico del pattern di Brugada tipo 1. Da Oreto et al.⁷, modificata.

ratteristico pattern di Brugada¹². Poiché le due affezioni (LQTS3 e sindrome di Brugada) possono entrambe dipendere da un'anomalia del gene SCN5A, non è impossibile la loro coesistenza in uno stesso individuo.

A parte l'onda J e il soprasslivellamento di ST nelle derivazioni precordiali destre, il quadro elettrocardiografico può comprendere:

- Blocco atrioventricolare di I grado: è stato riportato che il ritardo di conduzione è sottossiano e che l'intervallo H-V è prolungato in diversi pazienti¹³.
- Disturbi di conduzione intraventricolare: sono stati descritti casi di blocco di branca destra isolato o associato a

blocco fascicolare anteriore. Nonostante sia stato ripetutamente affermato, in base alla presenza di una positività terminale del QRS in V1-V2, che il blocco di branca destra sia un carattere pressoché obbligatorio del pattern di Brugada, in realtà non si tratta quasi mai di un vero blocco di branca né di un ritardo di conduzione intraventricolare. La positività terminale del QRS nelle precordiali destre, infatti, non è un'onda R' o r', espressione di attivazione ritardata del ventricolo destro, ma una deflessione che si genera per il crearsi di un gradiente elettrico fra l'epicardio e l'endocardio del tratto di efflusso del ventricolo destro (vedi più avanti, "Elettrogenesi del pattern di Brugada"). Tale onda ha la stessa origine dell'onda J che si determina nell'ipotermia (onda di Osborn), e può essere perciò definita, per similitudine, come onda J. È significativo, a tale proposito, che le Task Force della Società Europea di Cardiologia^{5,6} non menzionino il blocco di branca destra, ma piuttosto l'onda J, fra i criteri diagnostici per il riconoscimento del pattern di Brugada (Tabella 1).

- Alternanza elettrica di ST. Questo fenomeno, tuttavia, non è mai stato riscontrato se non dopo somministrazione di farmaci antiaritmici della classe I¹⁴⁻¹⁶, ed appare associato ad un elevato rischio di fibrillazione ventricolare¹⁶.

Derivazioni addizionali

A volte l'alterazione tipica dell'ECG nelle derivazioni precordiali destre è assente o appena accennata, ma compare o si accentua, diventando inequivocabile, se gli elettrodi esploranti vengono spostati uno o, più spesso, due spazi più in alto^{17,18}. In alcuni pazienti, i segni caratterizzanti il pattern di Brugada si registrano solo in aree ristrette del precordio perché l'anomalia elettrica coinvolge soltanto una limitata regione ventricolare destra, i cui potenziali vengono raccolti esclusivamente da elettrodi posti quasi esattamente al di sopra dell'area interessata, mentre elettrodi più distanti non sono in grado di registrarli. Le derivazioni precordiali addizionali comunemente impiegate

sono V1 e V2 ottenute ponendo gli elettrodi al secondo e terzo spazio intercostale oltre che al quarto, come di norma. È consigliabile registrare queste derivazioni quando il tracciato convenzionale presenta segni sfumati o sospetti, come un'onda positiva terminale di significato non chiaro o un lieve sopraslivellamento di ST in V1 e/o V2^{17,18} (Figure 3 e 4). Fino ad oggi non è stata valutata la sensibilità, e soprattutto la specificità, della diagnosi elettrocardiografica eseguita spostando in alto gli elettrodi; in altri termini, non conosciamo il significato da attribuire al pattern di Brugada assente nell'ECG convenzionale ma rilevabile quando gli elettrodi vengano posti in sedi diverse, soprattutto perché non è certo se tale aspetto possa riscontrarsi anche al di fuori di ogni patologia elettrica del cuore. Non vi sono, tuttavia, motivi per ritenere che un'onda J registrata da un elettrodo posto in sedi leggermente diverse

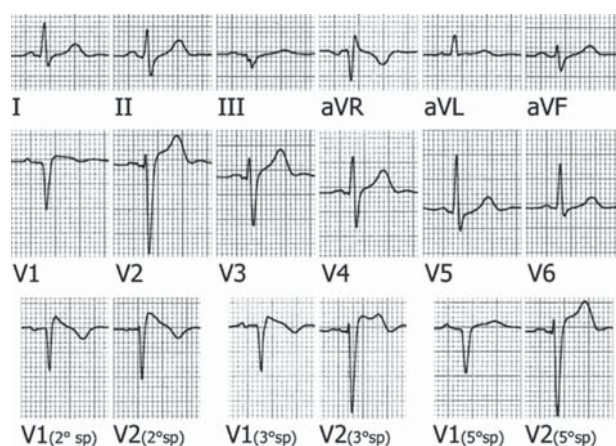


Figura 3. In questo ECG la registrazione convenzionale (parte superiore della figura) mostra solo un sopraslivellamento del punto J in V1-V3 ma non una chiara onda J, mentre le registrazioni eseguite al secondo e al terzo spazio intercostale rivelano un inequivocabile pattern di Brugada. Ponendo l'elettrodo di V1 al quinto spazio intercostale, invece, il sopraslivellamento del punto J in V1 scompare del tutto.

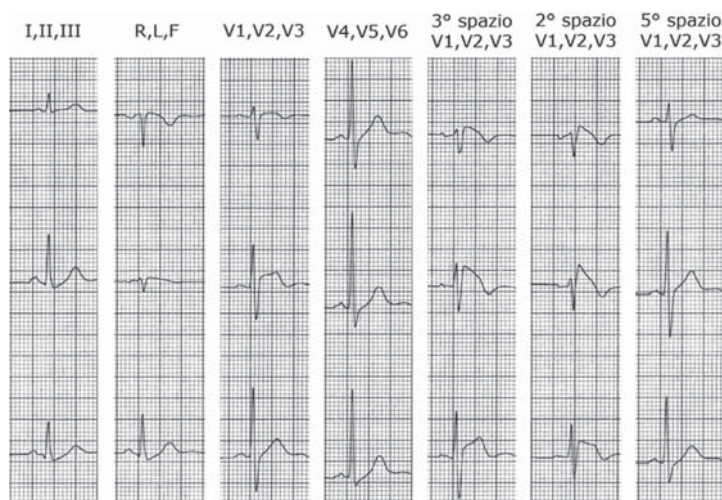


Figura 4. Nell'ECG registrato come di norma, si osserva soltanto un sopraslivellamento del punto J in V2. Lo spostamento degli elettrodi di V1-V3 uno e due spazi più in alto mette in evidenza una chiara onda J, mentre le registrazioni eseguite al quinto spazio intercostale non rivelano alcun segno suggestivo del pattern di Brugada.

Tracciato gentilmente concesso dal Dott. Vincenzo Carbone.

da quelle convenzionali debba essere considerata un artefatto o un elemento trascurabile: se si accetta che l'alterazione del potenziale d'azione provocata dal deficit della corrente I_{Na} (vedi più avanti, "Elettrogenesi del pattern di Brugada") sia circoscritta ad un piccolo gruppo di cellule ventricolari destre, la cui attività elettrica può essere registrata solo da un elettrodo posto nell'immediata prossimità, bisogna ammettere che il quadro elettrocardiografico caratteristico evidente solo nelle precordiali destre "alte" abbia lo stesso significato, almeno da un punto di vista qualitativo, di quello che si attribuisce quando la registrazione è eseguita nelle sedi convenzionali. Numerosi studi hanno messo in evidenza come sia in condizioni basali¹⁷⁻²⁵ che dopo somministrazione di bloccanti dei canali del sodio²⁶ la registrazione delle precordiali destre al secondo e terzo spazio intercostale permetta il riconoscimento dell'onda J e/o del soprasslivellamento tipico di ST in un numero di soggetti decisamente maggiore rispetto a quanto accade con la registrazione convenzionale. È consigliabile, perciò, ottenere le registrazioni addizionali al minimo apparire in V1-V2 di un'onda terminale positiva larga, anche di basso voltaggio, specialmente se non è presente un quadro caratteristico di blocco incompleto della branca destra, in particolare se non vi sono nelle derivazioni sinistre (I, aVL, V6) onde S relativamente larghe, quali di solito si riscontrano nel blocco di branca. Poiché oggi non è ancora chiara la specificità, ai fini diagnostici, del quadro caratterizzato da onda J ed ST soprasslivellato osservato solo spostando gli elettrodi di V1 e V2 al terzo o secondo spazio intercostale, è opportuno che nei casi in cui il pattern non è certo, cioè non ha morfologia tipo 1 ed il soprasslivellamento del tratto ST ≥ 2 mm, la diagnostica venga completata con un test basato sulla somministrazione dei bloccanti i canali del sodio. La Figura 3 riporta un ECG nel quale l'onda J, assente nella registrazione standard, appare in modo inequivocabile spostando gli elettrodi uno o due spazi più in alto.

Altre derivazioni in cui è possibile osservare le alterazioni del tratto ST

Oltre al "classico" pattern di Brugada, nel quale il soprasslivellamento di ST e l'onda J compaiono nelle derivazioni precordiali destre, sono stati descritti casi in cui le alterazioni si manifestavano solo nelle derivazioni laterali²⁷ o in quelle inferiori²⁸⁻³²; in alcuni soggetti è stata anche identificata una particolare mutazione del gene SCN5A associata a questo quadro elettrocardiografico³³. Un soprasslivellamento del punto J ≥ 1 mm nelle derivazioni inferiori e/o laterali, inoltre, è stato osservato nel 12% di 290 soggetti con pattern di Brugada "classico"³⁴ e nel 10% di soggetti positivi al test con ajmalina³⁵.

Distinzione del pattern di Brugada da altre condizioni che possono simularlo

Per affermare la presenza del pattern di Brugada, è necessario in primo luogo escludere altre condizioni che possono associarsi ad aspetti elettrocardiografici simili, fra le quali il blocco di branca destra, l'ischemia miocardica, la pericardite acuta, la ripolarizzazione precoce, alcune disonie, l'ipotermia, alcune malattie del ventricolo destro.

Blocco di branca destra

Anche se è stato inizialmente riportato che il blocco di branca destra è un elemento determinante del quadro elettrocardiografico definito "sindrome di Brugada", si è poi compreso che in quest'ultima condizione non vi è, almeno nella maggior parte dei casi, un vero blocco di branca destra. Sia nel pattern di Brugada che nel blocco di branca destra si può osservare in V1-V2 una positività terminale del QRS e una T negativa. La distinzione fra le due condizioni è abbastanza agevole, poiché solitamente nel blocco di branca destra il tratto ST non è soprasslivellato nelle precordiali destre, e inoltre l'onda r terminale (r' o R') è sincrona con l'onda S allargata che si osserva in I derivazione e in V6. Nel pattern di Brugada, invece, non si riscontra una S larga nelle derivazioni sinistre perché la positività terminale del complesso ventricolare in V1-V2 corrisponde a un'onda J, che può essere registrata solo da derivazioni toraciche poste in prossimità della sede in cui la ripolarizzazione è anormale (l'infundibolo del ventricolo destro) e non da derivazioni "lontane".

In presenza di una piccola deflessione terminale positiva del QRS in V1-V2 è possibile distinguere l'onda r' del blocco di branca destra incompleto dall'onda J del pattern di Brugada tipo 2 o 3 in base ai seguenti elementi: 1) morfologia dell'onda positiva terminale, che nel blocco di branca destra (onda r') è appuntita, mentre nel pattern di Brugada 2 o 3 (onda J) si presenta arrotondata, larga e solitamente di basso voltaggio (Figura 5); 2) durata del complesso ventricolare nelle derivazioni V1, V2 e V6. Se si registrano contemporaneamente V1, V2 e V6 si può osservare che nel pattern di Brugada la durata del QRS è molto maggiore nelle precordiali destre che in V6 (Figura 6).

Un problema difficile e finora non molto affrontato è da un lato la distinzione fra il blocco completo di branca destra e il pattern di Brugada tipo 1 e dall'altro l'associazione fra le due entità; è ovvio che la presenza di un blocco completo di branca destra renda impossibile il riconoscimento di un pattern tipo 2 o 3.

In caso di blocco di branca destra completo (durata del QRS ≥ 0.12 s), può deporre per la contemporanea presenza del pattern di Brugada una morfologia della parte terminale del ventricologramma caratterizzata da impossibilità a distinguere il termine del QRS dall'onda T perché le due entità costituiscono un *continuum*, nel quale la branca discendente dell'onda R (o R') si continua insensibilmente con l'onda T negativa, esattamente come accade nel pattern di Brugada tipo 1 in assenza di blocco di bran-

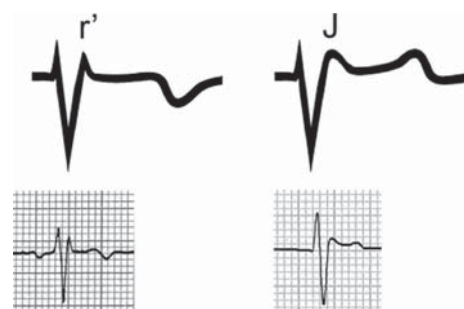


Figura 5. Distinzione fra l'onda r' del blocco di branca destra e l'onda J del pattern di Brugada.

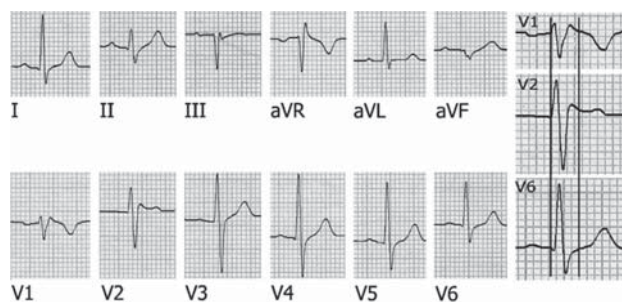


Figura 6. In questo ECG (stesso caso della Figura 2) si osserva in V1-V2 un complesso ventricolare con morfologia *rSr'*, apparentemente classificabile come blocco incompleto di branca destra. In realtà l'onda positiva terminale è molto larga, specialmente in V2, dove appare arrotondata. Nella parte destra della figura le derivazioni V1, V2 e V6 vengono ripresentate sovrapposte (V1 e V2 sono simultanee, V6 è stata allineata facendo coincidere l'inizio del QRS con quello delle altre due derivazioni). Le due linee verticali segnano l'inizio e la fine del QRS in V1-V2; la durata del complesso ventricolare in V6 è circa 40 ms minore rispetto a quella osservabile nelle due altre derivazioni. Questa osservazione suggerisce che la deflessione positiva terminale in V1-V2 sia un'onda J.

ca (Figura 7). Inoltre, mentre nel blocco di branca destra completo è ben evidente il punto J, che è al di sotto dell'isoelettrica, poiché il tratto ST è sottoslivellato nelle derivazioni precordiali destre (Figura 7), nel blocco di branca destra completo associato a pattern di Brugada, invece, il punto J non è riconoscibile e il tratto ST non è sottoslivellato (Figura 7). Le Figure 8 e 9 mostrano esempi di blocco di branca destra completo (QRS ≥ 0.12 s) associato a pattern di Brugada.

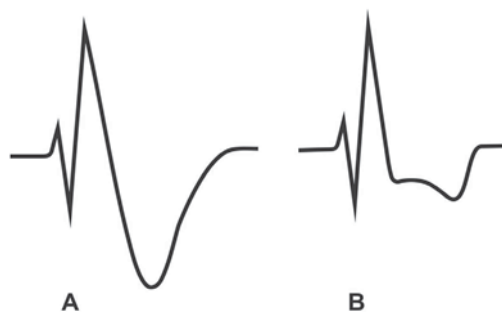


Figura 7. Distinzione fra il pattern di Brugada associato al blocco completo di branca destra (A) e il blocco completo di branca destra isolato (B).

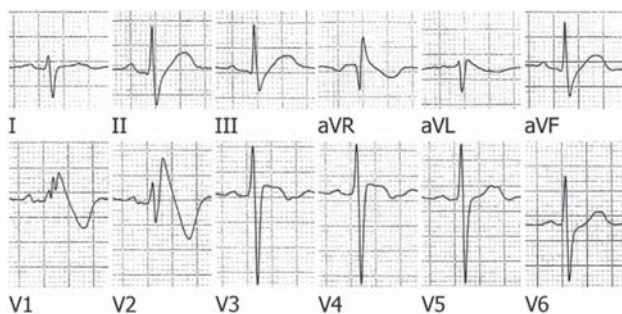


Figura 8. Blocco completo di branca destra associato al pattern di Brugada. In V1 e V2 la branca discendente dell'onda R' è rettilinea e si continua insensibilmente con una T negativa; il punto J non è identificabile.

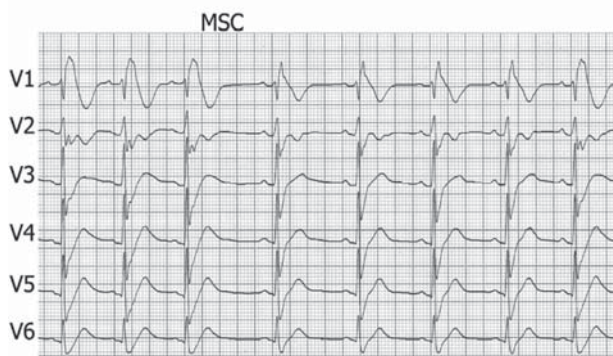
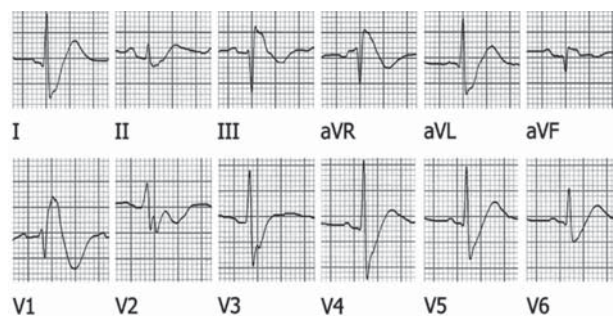


Figura 9. Blocco completo di branca destra associato al pattern di Brugada. Nell'ECG a 12 derivazioni (parte superiore della figura) si nota che in V1 la branca discendente dell'onda R' si continua insensibilmente con una T negativa, e il punto J non è identificabile. Nella parte inferiore della figura, il massaggio del seno carotideo (MSC) rallenta la frequenza sinusale e trasforma il blocco di branca da completo a incompleto; anche in questo caso, però, la branca discendente dell'onda R' si continua insensibilmente con l'onda T negativa, senza un definito punto J. In realtà, è presente una brusca riduzione di pendenza nella branca discendente della R, verosimilmente in corrispondenza del punto J; in tal caso il tratto ST sarebbe nettamente soprassivellato.

Ripolarizzazione precoce

La ripolarizzazione precoce è caratterizzata da un soprassivellamento del punto J spesso associato a un'onda positiva terminale di basso voltaggio; questo quadro si manifesta soprattutto nelle derivazioni inferiori e in V3-V4, ed è stato generalmente considerato come una variante normale, spesso osservabile in atleti allenati, i quali vanno incontro a incremento del tono vagale, espresso all'ECG dalla bradicardia sinusale e dal soprassivellamento di ST⁷. Alla ripolarizzazione precoce non è stato mai, in passato, attribuito alcun significato clinico, anche se una recente segnalazione ha suggerito che questo quadro elettrocardiografico si riscontri con frequenza non trascurabile nelle derivazioni inferiori o laterali in soggetti con fibrillazione ventricolare "idiopatica"³⁶. La distinzione fra pattern di Brugada e ripolarizzazione precoce è particolarmente importante negli atleti³⁷: Corrado et al.^{38,39} hanno proposto di calcolare il rapporto fra l'entità del soprassivellamento di ST misurato al punto J (ST_J) e 80 ms più tardi (ST₈₀) (Figura 10); un rapporto ST_J/ST₈₀ < 1 identifica il soprassivellamento da ripolarizzazione precoce ed in linea di massima esclude il pattern di Brugada.

Ischemia miocardica

Il soprassivellamento del tratto ST in V1-V3 si osserva spesso in soggetti con ischemia transmurale in sede anteriore (infarto miocardico, angina di Prinzmetal). La distinzione fra

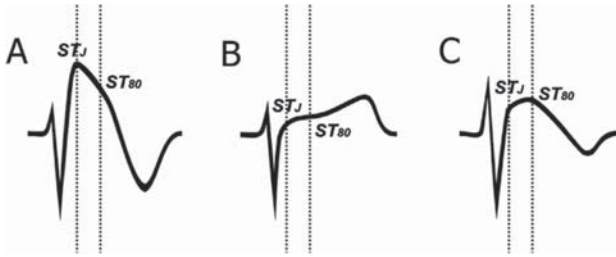


Figura 10. Esempi schematici di impiego del rapporto ST/ST_{80} per la distinzione fra ripolarizzazione precoce e pattern di Brugada negli atleti. In A il sopraslivellamento di ST è maggiore in corrispondenza del punto J che 80 ms dopo ($ST/ST_{80} > 1$), mentre in B e C il sopraslivellamento di ST osservabile al punto J è minore di quello presente 80 ms dopo ($ST/ST_{80} < 1$). Le morfologie B e C non sono espressione di pattern di Brugada, ma suggeriscono ripolarizzazione precoce.

l'infarto miocardico anteriore e il pattern di Brugada tipo 1, caratterizzato da ST convesso, è basata sulla morfologia dell'ST (Figura 11)⁷. Nel pattern di Brugada, infatti, il punto J è sopraslivellato, e il massimo sopraslivellamento si riscontra di solito in V2 o V1, quasi mai in V3; raggiunto il punto più alto, la traccia discende poi rapidamente, con elevata pendenza, per raggiungere il nadir dell'onda T negativa (Figura 11a-d). Nell'infarto miocardico acuto anteriore, invece, il punto J è sopraslivellato con un massimo quasi invariabilmente in V3 (il sopraslivellamento è sempre maggiore in V3 che in V1 in questa localizzazione dell'infarto)⁷; dal punto J, poi, la traccia può: a) continuare ad ascendere per formare un'onda T positiva alta, nella fase iperacuta dell'infarto (Figura 11e, f); b) mantenersi pressoché orizzontale per un certo tragitto e poi discendere fino all'isoelettrica, come si osserva nella fase acuta dell'infarto dopo qualche ora dall'esordio (Figura 11g); c) mantenersi pressoché orizzontale per un certo tratto e poi discendere verso il nadir dell'onda T negativa, in una fase acuta ma non iniziale dell'infarto, quando si sta già manifestando un'evoluzione (Figura 11h). In ogni caso, la differenza morfologica fra le due situazioni (pattern di Brugada e infarto) è molto evidente: nella prima l'ST discende rapidamente verso l'isoelettrica, mentre nella seconda permane elevato per un certo tempo; l'infarto, inoltre, si associa spesso alla comparsa di onde q e/o alla scomparsa delle onde r nelle derivazioni precordiali, cosa che non accade mai nel pattern di Brugada⁸.

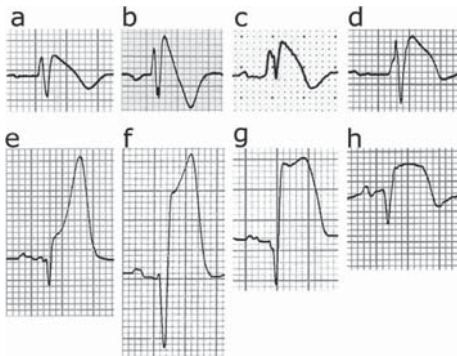


Figura 11. Esempi di pattern di Brugada (ECG a-d) e di infarto miocardico anteriore acuto (ECG e-h). Ciascun complesso appartiene a un soggetto diverso. La derivazione è V2 tranne per b ed h, dove viene riportata V1.

Da Oreto et al.⁷, modificata.

I tipi 2 e 3 del pattern di Brugada hanno meno probabilità di simulare l'infarto anteriore acuto rispetto al tipo 1, poiché si associano a un sopraslivellamento di ST concavo superiormente, per cui somigliano più ad un quadro di ripolarizzazione precoce che ad un infarto, specialmente il tipo 3, nel quale il sopraslivellamento di ST è <1 mm.

Pericardite

La pericardite va presa in considerazione nella diagnosi differenziale, ma di solito non dà adito a grossi problemi, poiché non si associa mai a sopraslivellamento di ST circoscritto alle precordiali destre, ma provoca un sopraslivellamento diffuso, spesso esteso a tutte le derivazioni con QRS positivo. Non di rado, inoltre, è presente nella pericardite acuta un sottoslivellamento del P-R, ed infine la malattia ha una sua evoluzione caratterizzata da negativizzazione e infine normalizzazione dell'onda T.

Alterazioni ioniche

Sia l'iperkaliemia che l'ipercalcemia possono causare alterazioni elettrocardiografiche relativamente simili a quelle del pattern di Brugada⁴⁰. L'iperkaliemia è in grado di inattivare la corrente $I_{Na-later}$ per cui può evocare, anche se di rado, la comparsa dell'onda J e del sopraslivellamento di ST nelle precordiali destre. In passato, un sopraslivellamento non ischemico di ST era stato descritto in soggetti con insufficienza renale e definito "corrente di lesione dializzabile", posto che scompariva con la dialisi e la normalizzazione della kaliemia⁴¹. L'acidosi metabolica può determinare iperkaliemia grave associata in V1-V2 a marcato sopraslivellamento di ST, tale da simulare un infarto anteriore o un pattern di Brugada^{42,43}. L'ipercalcemia può provocare il sopraslivellamento di ST nelle precordiali destre, per cui si manifesta un apparente rallentamento terminale del QRS che fa somigliare il quadro al pattern di Brugada^{44,45}, specialmente se l'alterazione della calcemia si accompagna a ipokaliemia (Figura 12)⁷.

Ipotermia

L'ipotermia accidentale provoca la comparsa dell'onda J (Figura 13)⁷ con un meccanismo identico a quello del pat-

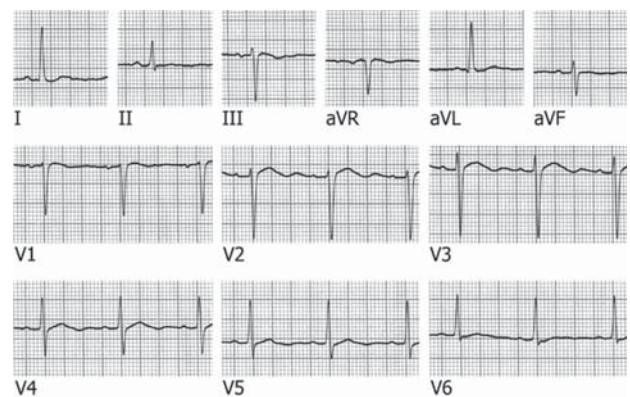


Figura 12. Questo ECG, registrato in un soggetto con ipercalcemia (16.9 mg%) e ipokaliemia (2.5 mEq/l), presenta un QT brevissimo (l'onda T nasce dal QRS senza interposizione del segmento ST) e un'onda U molto prominente. Il quadro simula la presenza di sopraslivellamento di ST associato a un'onda J nelle precordiali destre.

Da Oreto et al.⁷, modificata.

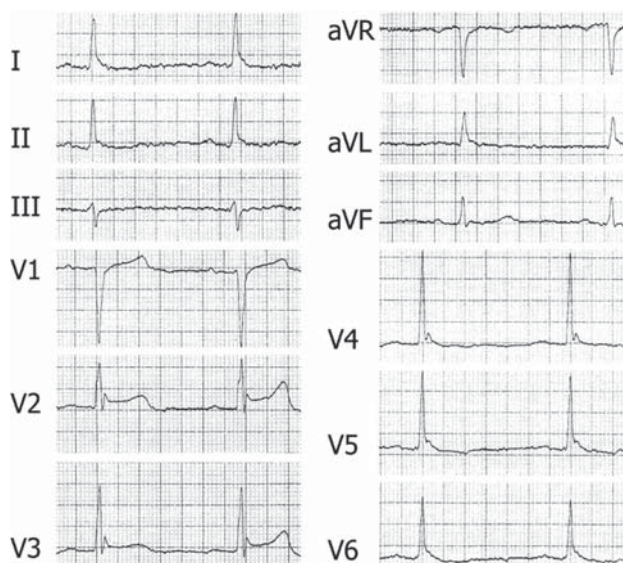


Figura 13. Quadro elettrocardiografico tipico di ipotermia, come rivela l'onda J (onda di Osborn) evidente in V2-V5, la bradicardia sinusale, il blocco atrioventricolare di I grado, il soprasslivellamento di ST in V2-V3 e gli artefatti da tremori muscolari osservabili nelle derivazioni periferiche. Da Oreto et al.⁷, modificata.

tern di Brugada⁴⁶⁻⁴⁹. L'ipotermia, tuttavia, non pone problemi rilevanti di diagnostica differenziale poiché nei soggetti ipotermici l'onda J si osserva in numerose derivazioni, e inoltre sono presenti altri elementi, come l'allungamento generalizzato del QT, assenti nel pattern di Brugada.

Malattie coinvolgenti il ventricolo destro

Il pattern elettrocardiografico di Brugada è stato descritto in numerosi processi patologici a carico del ventricolo destro: tumore mediastinico comprimente la parete ventricolare⁵⁰, emopericardio con effetto compressivo sul ventricolo⁵¹, contusione miocardica provocata da un massaggio cardiaco prolungato o incidente d'auto con trauma toracico⁵². Nonostante la sindrome di Brugada sia considerata una malattia cardiaca primariamente elettrica, vi è definitiva evidenza che l'aspetto elettrocardiografico di blocco di branca destra con soprasslivellamento del tratto ST possa anche essere espressione di una cardiomiopatia aritmogena del ventricolo destro. Nel 1989 Martini et al.⁴ hanno documentato un quadro elettrocardiografico simile a quello successivamente descritto da Brugada in 1 su 6 casi di fibrillazione ventricolare apparentemente idiopatica; tale aspetto elettrocardiografico si associava ad alterazioni morfologiche del ventricolo destro (dilatazione dell'infundibulo). Corrado et al.⁵³ hanno dimostrato che una malattia cardiaca familiare a rischio di morte improvvisa, caratterizzata da alterazioni strutturali sia del miocardio ventricolare destro che del tessuto di conduzione specializzato, può manifestarsi clinicamente con aspetto elettrocardiografico tipo Brugada. Negli ultimi anni la patogenesi della sindrome di Brugada è stata meglio definita ed oggi viene comunemente accettato che si tratti di una malattia dei canali ionici; tuttavia, vi può essere sovrapposizione fenotipica con la cardiomiopatia aritmogena del ventricolo destro. Su 96 giovani vittime di morte improvvisa (età ≤35 anni) dei quali era disponibile un ECG, il 14% presenta-

va un soprasslivellamento del tratto ST nelle precordiali destre, somigliante a quello della sindrome di Brugada; tutti questi pazienti, eccetto uno, presentavano all'autopsia reperti suggestivi per cardiomiopatia/displasia aritmogena del ventricolo destro^{54,55}. Questo gruppo di pazienti con soprasslivellamento del tratto ST ed alterazioni strutturali del ventricolo destro presentava rilevanti analogie con i pazienti affetti da sindrome di Brugada, anche nei meccanismi e nelle circostanze degli eventi aritmici. I pazienti mostravano, infatti, propensione per arresto cardiaco a riposo (non da sforzo), alterazioni dinamiche dell'ECG nel tempo e tachicardia ventricolare polimorfa, tutte manifestazioni tipiche della sindrome di Brugada. Varie sono le possibili spiegazioni per questa sovrapposizione fra il fenotipo della cardiomiopatia ventricolare destra e quello della sindrome di Brugada. La lesione del miocardio ventricolare destro, interessando prevalentemente le regioni epicardiche e mediomurali, potrebbe creare un gradiente transmurale di degenerazione/necrosi miocitaria e sostituzione fibroadiposa. La conseguente eterogeneità della ripolarizzazione ventricolare indotta dalla disomogeneità tissutale tra epicardio ed endocardio potrebbe generare un gradiente di voltaggio, e quindi il soprasslivellamento di ST e le aritmie da riecitazione focale. Alternativamente, le alterazioni strutturali del ventricolo destro potrebbero essere una conseguenza del difetto genetico dei canali del sodio che, secondariamente, potrebbe indurre necrosi miocardica e sostituzione fibroadiposa. A questo proposito, è interessante notare che la sindrome di Lènegre, una malattia eredo-familiare del tessuto di conduzione cardiaco, caratterizzata da progressiva degenerazione atrofica del sistema di His-Purkinje, è stata recentemente collegata ad un difetto genetico del gene SCN5A, lo stesso implicato nella genesi di malattie dei canali ionici quali la sindrome di Brugada e la variante LQT3 della sindrome del QT lungo¹². Infine, non si può escludere in questi pazienti la presenza di un doppio difetto genetico responsabile della coesistenza dei fenotipi Brugada e cardiomiopatia aritmogena. L'implicazione clinica di questa possibile sovrapposizione dell'aspetto elettrocardiografico delle due malattie è che per una corretta diagnosi di sindrome di Brugada è necessario escludere la presenza delle anomalie strutturali che caratterizzano la cardiomiopatia/displasia del ventricolo destro⁵⁵.

Elettrogenesi del pattern di Brugada: il "teorema di Antzelevitch"

L'interpretazione elettrogenetica del pattern di Brugada proviene dagli studi sperimentali di Yan e Antzelevitch⁴⁸, compiuti inizialmente per determinare l'origine dell'onda J caratteristica dell'ipotermia. L'onda J (sia l'onda di Osborn dell'ipotermia che quella del pattern di Brugada) deriva da un'alterazione del potenziale d'azione che coinvolge le cellule epicardiche, ma non quelle endocardiche, durante la fase 1. In questo periodo (fase di ripolarizzazione precoce) esistono due correnti ioniche ripolarizzanti: il potassio tende a fuoriuscire (corrente I_{to}) e il cloro a penetrare nella cellula (corrente I_{Cl}); intanto la corrente sodica d'ingresso ($I_{Na-late}$) si attenua progressivamente fino a scomparire. Come conseguenza della perdita di cariche po-

sitive (K^+) e dell'acquisizione di cariche negative (Cl^-), il potenziale transmembrana si porta verso valori meno positivi, passando da +30 a circa 0 mV. La corrente sodica in entrata ($I_{Na-late}$) ha un effetto opposto a quello di I_{to} e I_{Cl} e, portando cariche positive all'interno della cellula, rallenta la ripolarizzazione; tuttavia, poiché essa si esaurisce rapidamente, la sua importanza è relativamente modesta in condizioni fisiologiche.

Nei soggetti che presentano il pattern di Brugada, la ripolarizzazione procede più in fretta che di norma durante la fase 1, con rapida riduzione del potenziale da +30 a 0 mV o a valori negativi. Ciò si deve al malfunzionamento del canale del sodio, per cui si realizza una precoce riduzione e/o inattivazione della corrente $I_{Na-late}$: venendo meno l'ingresso di cariche positive, la fuoriuscita di ioni K^+ (corrente I_{to}), non più controbilanciata, associata all'ingresso del cloro, induce una rapida caduta della positività intracellulare. Il potenziale d'azione delle cellule affette assume, perciò, un aspetto definito *spike-and-dome* (punta e cupola) (Figura 14B).

Questo fenomeno, però, si realizza esclusivamente nelle cellule epicardiche, mentre quelle endocardiche conservano un potenziale d'azione normale. Si viene così a creare durante la fase 1 un gradiente elettrico, cioè una differenza di potenziale, fra endocardio ed epicardio, che è responsabile della comparsa dell'onda J all'ECG. Normalmente il tratto ST è isoelettrico perché durante le fasi 1 e 2 del potenziale d'azione non vi è alcuna differenza di po-

tenziale fra endocardio ed epicardio; il gradiente elettrico transmurale che si realizza nella situazione sopra descritta, invece, provoca un soprasslivellamento del tratto ST, che si identifica con l'onda J (Figura 14B). Quest'onda si osserva solo nelle precordiali destre perché il potenziale epicardico tipo *spike-and-dome* si realizza esclusivamente a livello del tratto di efflusso del ventricolo destro. Si tratta, quindi, di un fenomeno locale, che può essere registrato solo da elettrodi posti esattamente sulla zona interessata⁵⁶.

Questa interpretazione, basata su osservazioni compiute utilizzando preparati sperimentali costituiti da strisce isolate di miocardio, ha ricevuto conferme cliniche, se pur limitate. In uno studio, una guida coronarica contenente un elettrodo è stata introdotta nell'arteria del cono, ramo della coronaria destra, per registrare l'attività elettrica dell'infundibulo, ed in tutti e 5 i pazienti studiati, affetti da sindrome di Brugada, sono stati riscontrati potenziali separati dal QRS, registrabili solo a livello infundibolare, sincroni con l'onda J dell'ECG⁵⁷. Sono stati anche registrati direttamente, durante intervento cardiocirurgico, i potenziali di cellule del tratto di efflusso del ventricolo destro in 3 pazienti affetti da sindrome di Brugada, osservando che in tutti e tre le cellule studiate presentavano potenziali con morfologia *spike-and-dome*, come quelli ottenuti negli studi di laboratorio⁵⁶.

L'onda J, che si manifesta come un soprasslivellamento di ST in V1-V3 (pattern di Brugada), non va confusa con l'onda r' del blocco di branca destra. La prima, infatti, esprime un'anomala ripolarizzazione, mentre il blocco di branca è caratterizzato da ritardata depolarizzazione di una zona più o meno estesa del ventricolo. In questo senso, l'affermazione che nel pattern di Brugada si riscontra un blocco di branca destra è questionabile, anche se riportata in numerosi articoli sull'argomento. È possibile che il pattern di Brugada si associ a un vero blocco di branca destra, come si osserva in alcuni tracciati pubblicati, ma nella grande maggioranza dei casi la positività terminale riscontrabile in V1-V3 nei soggetti con il pattern di Brugada non esprime un blocco di branca destra.

L'elettrogenesi dell'onda J spiega perché i farmaci bloccanti i canali del sodio accentuano il pattern di Brugada (vedi più avanti): poiché la causa prima del soprasslivellamento di ST è il deficit della corrente in entrata del sodio ($I_{Na-late}$), un farmaco che riduca ancora di più questa corrente provocherà necessariamente un'amplificazione del pattern o potrà slentizzarlo se esso non è evidente, mentre un farmaco che deprima la corrente I_{to} riduce l'onda J o la fa scomparire.

Basi elettrofisiologiche dei diversi quadri elettrocardiografici (1,2,3) con cui si può presentare il pattern di Brugada

Le differenze elettrocardiografiche fra il tipo 1 del pattern di Brugada (ST convesso, T negativa) ed i tipi 2 e 3 (ST concavo, T positiva) sono con molta probabilità legate all'entità del gradiente transmurale che si genera, e quindi dipendono direttamente dal grado dell'alterazione della corrente $I_{Na-late}$ durante la fase 1 del potenziale d'azione. Un'anomalia lieve dell'attività elettrica epicardica infundibolare genera un gradiente modesto e dà luogo ad un quadro elettrocardiografico tipo 2 o 3; in questa situazio-

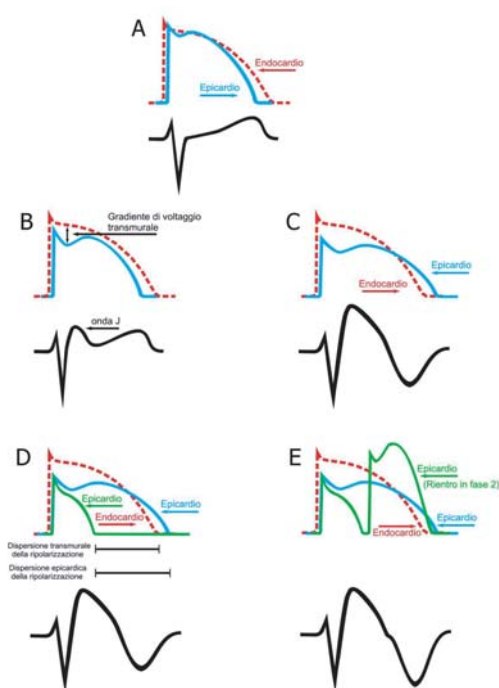


Figura 14. Gli schemi A-E raffigurano i rapporti fra il potenziale d'azione epicardico ed endocardico e l'ECG registrato in V1 o V2. (A) Condizione normale. (B) Il potenziale epicardico assume una configurazione *spike-and-dome*, compare un gradiente transmurale di voltaggio e si manifesta all'ECG un'onda J con soprasslivellamento concavo di ST. (C) Il gradiente transmurale si accentua e il soprasslivellamento di ST diviene convesso. (D) In alcune cellule epicardiche la durata del potenziale d'azione si riduce notevolmente, e compare una dispersione sia epicardica che transmurale della ripolarizzazione. (E) Si manifesta il fenomeno del rientro in fase 2.

ne è presente un'onda J, l'ST è sopraslivellato a concavità superiore, e l'onda T è positiva (Figura 14B). La positività della T testimonia che il processo di ripolarizzazione inizia all'epicardio come di norma, dirigendosi poi verso l'endocardio. Un disordine più accentuato della corrente $I_{Na-late}$ sfocia in un gradiente transmurale marcato a livello infundibolare; in questa situazione l'onda J ha voltaggio elevato e durata aumentata, e il tratto ST diventa convesso (Figura 14C). Si realizza pure un aumento di durata del potenziale d'azione epicardico, per cui la ripolarizzazione inizia all'endocardio e il fronte d'onda viaggia verso l'epicardio, cioè in direzione opposta a quella normale, dando luogo a una T negativa.

Fattori che influenzano l'espressione del pattern di Brugada

L'anomalia elettrica (il gradiente transmurale) conseguente al malfunzionamento del canale del sodio è un fenomeno dinamico e viene influenzata da numerosi fattori, per cui si comprende come le alterazioni dell'ECG che caratterizzano il pattern di Brugada possano essere di entità variabile nel tempo. Uno degli elementi che condizionano la disfunzione del canale sodico e la sua espressione elettrocardiografica è la frequenza cardiaca: il sopraslivellamento di ST è maggiore quanto più il ciclo cardiaco è lungo⁵⁸, ed è stato anche riportato che i soggetti sintomatici presentino un maggior incremento del sopraslivellamento di ST correlato alla bradicardia rispetto a quelli asintomatici⁵⁹. Questo comportamento può favorire l'insorgenza di aritmie letali durante le prime ore della notte per l'incremento bradicardia-dipendente del sopraslivellamento di ST, anche perché in alcuni dei soggetti affetti la bradicardia non si accompagna ad un sufficiente allungamento del QT: la coincidenza dell'aumentata disfunzione del canale sodico e del mancato allungamento del QT potrebbe favorire l'insorgenza notturna della fibrillazione ventricolare.

La somministrazione di farmaci bloccanti i canali del sodio accentua il pattern di Brugada, e anche la febbre può farlo comparire o renderne più evidenti le caratteristiche trasformando, per esempio, un quadro tipo 3 o 2 in un tipo 1⁶⁰⁻⁶³. La temperatura elevata, infatti, accentua la disfunzione del canale del sodio, accelerando l'inattivazione della corrente $I_{Na-late}$. Anche alcuni fenomeni metabolici influenzano il sopraslivellamento di ST, che aumenta nettamente dopo un pasto: è stato rilevato come l'alterazione di ST sia correlata ai livelli di insulinemia, e come questi siano massimi dopo la cena e si riducano a mezzanotte⁶⁴. Su questa base è stato proposto di valutare, ai fini diagnostici, il tratto ST dopo un pasto abbondante (test dello stomaco pieno, positivo se si verifica un netto aumento del sopraslivellamento di ST)⁶⁵. Fino ad oggi, però, non vi sono sufficienti conoscenze per potere impiegare su larga scala questo test. Oltre alla febbre e ai bloccanti i canali del sodio, anche gli α -agonisti, i vagomimetici e gli antidepressivi triciclici sono in grado di provocare la comparsa del pattern di Brugada o di accentuarne l'entità (per i betabloccanti questo effetto è stato osservato solo a dosi tossiche)⁶⁶⁻⁶⁹; al contrario, i farmaci α -bloccanti e i betastimolanti, così come i vagolitici, riducono l'anomalia della corrente sodica e possono attenuare o far scomparire l'alterazione dell'ECG.

Le aritmie nella sindrome di Brugada

L'aritmia tipica della sindrome di Brugada è una tachicardia ventricolare polimorfa che spesso degenera in fibrillazione ventricolare. Secondo Lukas e Antzelevitch^{70,71} l'aritmia, il cui substrato è il gradiente transmurale presente a livello infundibolare durante la fase 1 del potenziale d'azione, riconosce un meccanismo di rientro in fase 2. Il rischio aritmico compare solo quando l'alterazione dei flussi ionici transmembrana è di tale entità da provocare, in alcune regioni dell'epicardio infundibolare, la perdita della fase di *plateau* con conseguente notevole accorciamento della durata del potenziale d'azione. Poiché tale fenomeno interessa esclusivamente le cellule subepicardiche risparmiando quelle subendocardiche, e nel subepicardio mostra una marcata eterogeneità zonale (è presente, cioè, solo in alcune aree dell'infundibolo), si determina una rilevante differenza di refrattarietà fra l'endocardio e l'epicardio e fra diverse zone dell'epicardio (Figura 14D). Durante la fase 2 del potenziale d'azione, perciò, si crea un gradiente elettrico fra diversi gruppi di cellule (dispersione transmurale ed epicardica della ripolarizzazione), e quelle con potenziale accorciato e breve refrattarietà possono essere riecitate (rientro in fase 2, Figura 14E), iniziando un movimento di propagazione dell'impulso, che può degenerare con facilità in una fibrillazione ventricolare^{61,62}. L'extrastole determinata dal rientro in fase 2 è difficilmente riconoscibile perché precocissima, e anche perché l'impulso prematuro depolarizza una quantità modesta di miocardio (quello eccitabile): il battito prematuro deforma l'onda T, più che manifestarsi come un vero QRS (Figura 14E). Un'alterazione dell'onda T, infatti, è stata osservata in coincidenza con lo scatenamento della tachicardia ventricolare in pazienti con sindrome di Brugada.

A parte la tachicardia polimorfa, è stata descritta, nei pazienti con sindrome di Brugada, una tachicardia ventricolare monomorfa con successiva degenerazione in fibrillazione ventricolare⁷². In 22 su 28 episodi registrati, la tachicardia mostrava una morfologia a tipo blocco di branca sinistra con asse di QRS diretto in basso, suggestiva di origine dell'aritmia dal tratto di efflusso del ventricolo destro, a conferma che in quella sede si originano le aritmie nella sindrome di Brugada⁷².

Oltre le aritmie ventricolari, sono state spesso riscontrate aritmie sopraventricolari, particolarmente la fibrillazione atriale⁷³⁻⁸⁰. L'incidenza percentuale di aritmie sopraventricolari varia dal 14 al 53% nelle diverse casistiche; è stato osservato in uno studio che la fibrillazione atriale è molto frequente (53%) nei soggetti con onda J ed ST convesso (tipo 1), mentre non si osserva mai nei tipi 2 e 3, con ST concavo⁷⁶. Inoltre, la fibrillazione atriale è più comune nei pazienti con aritmie ventricolari che in quelli con ECG alterato ma senza aritmie ventricolari^{74,76}. In un gruppo di soggetti con fibrillazione atriale parossistica *lone* è stato osservato che l'incidenza di ST sopraslivellato "a sella" in V1-V3 era molto maggiore che nel gruppo di controllo⁷⁷. Tutti questi dati, in particolare la contemporanea presenza in diversi soggetti di fibrillazione atriale e tachicardia o fibrillazione ventricolare ha portato ad ipotizzare che un identico meccanismo sia alla base delle diverse aritmie, cioè che il deficit del canale sodico sia presente non solo nell'infundibolo del ventricolo destro ma anche a livello

atriale, dove si esprime prevalentemente con la fibrillazione atriale^{74,75}. Questa veduta è anche suffragata dall'osservazione che la mutazione a carico del gene SCN5A si associa ad aumento del tempo di conduzione intratriale e a facile inducibilità della fibrillazione atriale⁷⁴.

Indagini diagnostiche

Il test con farmaci bloccanti i canali del sodio

Effetto dei farmaci sul pattern di Brugada

I farmaci antiaritmici bloccanti i canali del Na⁺ sono in grado di accentuare o slantizzare il pattern di Brugada (Figura 15)⁷. È possibile che i soggetti in cui il pattern di Brugada è assente in condizioni di base, ma viene messo in evidenza da alcuni farmaci, abbiano un deficit latente della corrente I_{Na_r}, a somiglianza di quanto accade nei pazienti con QT lungo, nei quali il QT è normale in condizioni basali ma aumenta notevolmente dopo l'assunzione di farmaci che penalizzano la corrente ionica interessata. Non è chiaro, tuttavia, se il riscontro del pattern di Brugada solo dopo assunzione di farmaci, in soggetti con ECG altrimenti privo di anomalie e senza dati che suggeriscano un rischio di morte improvvisa, abbia importanza clinica o no. Probabilmente tale condizione si associa a un rischio relativamente minore di morte improvvisa, rispetto alla presenza costante di un pattern di Brugada, ma non vi sono certezze al riguardo, poiché in molti soggetti si assiste alla transizione spontanea da un quadro tipo 1 a un ECG perfettamente normale e viceversa.

La cocaina ha anch'essa un'attività bloccante la corrente I_{Na_r}, ed è stata riportata la transitoria comparsa all'ECG del pattern di Brugada in risposta all'assunzione della dro-

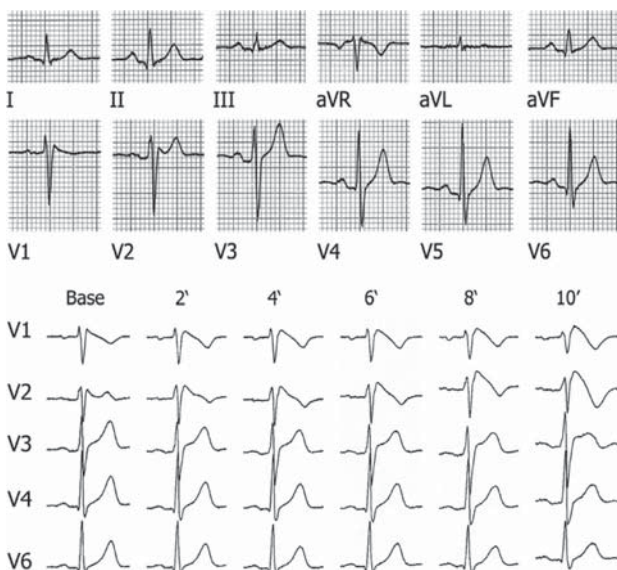


Figura 15. L'ECG a 12 derivazioni (in alto) mostra in V1-V2 onde positive terminali (r²), come in un blocco incompleto di branca destra, e un minimo sopraslivellamento di ST (<1 mm) nelle stesse derivazioni. Queste onde, tuttavia, sono troppo larghe per un blocco di branca incompleto (la durata del QRS in V2 è circa 0.14 s, mentre è 0.09 s nelle periferiche e in V3-V6). In seguito a somministrazione di flecainide (in basso) compare quasi subito in V1 e V2 un'inconfondibile onda J, seguita da T negativa.

Da Oreto et al.⁷, modificata.

ga⁸¹⁻⁸³. Non è chiaro, però, se la morte improvvisa associata all'abuso di cocaina sia correlata al pattern di Brugada e alla possibile insorgenza di fibrillazione ventricolare. Anche alcuni antidepressivi possono ridurre l'attività dei canali del sodio: il sovradosaggio di questi farmaci può provocare sia il pattern di Brugada che aritmie ventricolari potenzialmente letali⁶⁶⁻⁶⁹. Numerosi altri farmaci, compresi difenilidantoina⁸⁴, bupivacaina⁸⁵, antistaminici^{86,87}, nitroderivati, sono stati riconosciuti responsabili della comparsa del pattern di Brugada⁵. È anche stato messo in evidenza come l'azione di alcuni calcioantagonisti potenzi l'effetto dei bloccanti i canali del Na⁺ nel provocare il pattern di Brugada⁴⁰, mentre un'alterazione tipica dell'ECG è stata osservata con i betabloccanti solo in corso di intossicazione⁸⁸.

Il test con farmaci bloccanti i canali del sodio

È stato proposto di utilizzare la somministrazione di farmaci bloccanti la corrente I_{Na} per riconoscere il pattern di Brugada, quando esso non sia evidente⁸⁹⁻¹⁰⁰ (Figura 15)⁷. La base elettrofisiologica del test è facilmente intuibile: il farmaco deprime la corrente sodica e sbilancia l'equilibrio dei flussi ionici transmembrana a favore della corrente ripolarizzante I_{to_r}, con conseguente aumento dell'onda J e del sopraslivellamento di ST nelle precordiali destre. Ad accentuare il pattern di Brugada, però, sono gli antiaritmici che influenzano solo I_{Na} e non I_{to} (ajmalina, flecainide, propafenone, pilsicainide, disopiramide, procainamide); i farmaci che deprimono anche I_{to} oltre a I_{Na_r}, come la chinidina, invece, non solo non accentuano l'onda J e il sopraslivellamento di ST, ma possono addirittura in parte controbilanciare il disordine elettrico alla base del pattern. In alcuni casi la chinidina è in grado di "normalizzare" l'ECG¹⁰¹; il farmaco è stato impiegato con successo, anche se in pochi pazienti, per la prevenzione delle aritmie ventricolari nella sindrome di Brugada^{101,102}. Diversi antiaritmici della classe 1 sono stati utilizzati a scopo diagnostico, soprattutto la flecainide, l'ajmalina, la procainamide e la pilsicainide (Tabella 2)¹⁰³. Il ruolo del farmaco, però, consiste solo nel mettere in luce il pattern, non nel fornire indicazioni cliniche sul suo significato. Va sottolineato come il test con i bloccanti dei canali del Na⁺ sia del tutto inutile nei soggetti con quadro elettrocardiografico tipo 1, poiché in questi la diagnosi è già chiara, mentre resti proponibile in quelli con ECG tipo 2 o 3^{5,6}. In questi ultimi, il test è positivo quando il farmaco induce una trasformazione del quadro elettrocardiografico nel tipo 1, caratterizzato dal sopraslivellamento convesso di ST con onda T negativa. Nell'eseguire il test con i bloccanti dei canali del Na⁺, è opportuno registrare le derivazioni V1-V3 anche 2 spazi intercostali più in alto per aumentare la probabilità di mettere in evidenza il pattern di Brugada nei soggetti in cui esso non compare nelle registrazioni tradizionali.

Tabella 2. Farmaci antiaritmici utilizzabili nella diagnostica della sindrome di Brugada.

Farmaco (nome generico)	Dose massima
Ajmalina	1 mg/kg in 5 min
Flecainide	2 mg/kg in 10 min
Pilsicainide	1 mg/kg in 10 min
Procainamide	10 mg/kg in 10 min

Da Postema et al.¹⁰³, modificata.

Il test mostra una buona ripetibilità⁹⁴, anche se in qualche caso pazienti positivi sono poi risultati negativi in un secondo tempo. Ciò dimostra ancora una volta come nel pattern di Brugada la disfunzione del canale ionico sia condizionata da numerosi fattori, alcuni dei quali non ancora noti, per cui l'espressione elettrocardiografica del disordine elettrico è variabile. Occorre comunque sottolineare che il test non è privo di rischi: somministrando farmaci bloccanti i canali del Na⁺ a soggetti con pattern di Brugada sospetto o non diagnostico (tipo 2 o 3) è possibile non solo slatentizzare il tipico sopraslivellamento convesso, ma indurre, anche se di rado, aritmie potenzialmente letali come tachicardia e fibrillazione ventricolare^{93,94,104}, o dissociazione elettromeccanica⁵. Per ridurre il rischio di eventi avversi, soprattutto tachicardia e fibrillazione ventricolare, durante test con ajmalina (10 mg e.v. ogni 2 min fino a un massimo di 1 mg/kg), sono stati proposti criteri di interruzione che comprendono: 1) il raggiungimento della dose massima del farmaco, 2) la comparsa di un sopraslivellamento del punto J >2 mm in una derivazione precordiale, 3) la comparsa di extrasistoli ventricolari o di tachicardia ventricolare, 4) l'arresto sinusale o il blocco atrioventricolare, e 5) l'aumento della durata del QRS al di sopra del 30% del valore iniziale⁹⁵. Quest'ultimo punto di vista, tuttavia, è stato contestato⁹⁹, in base all'osservazione che un aumento della durata di QRS >30% si manifesta spesso all'inizio del test, e che l'interruzione della somministrazione del farmaco in questa fase comporterebbe un eccesso di falsi negativi.

Un'applicazione particolare del test con i bloccanti del canale del sodio è lo *screening* dei familiari di pazienti nei quali sia evidente il pattern di Brugada. Uno studio eseguito su membri di famiglie affette ha mostrato che la positività del test identifica i portatori del gene alterato con una sensibilità e specificità rispettivamente dell'80% e del 94%⁹⁷.

A volte il pattern di Brugada viene slatentizzato dai bloccanti del canale sodico non nel corso di un test diagnostico, ma in seguito a terapia prescritta a scopo antiaritmico, soprattutto per la fibrillazione atriale⁹⁶. Questa possibilità suggerisce la necessità di sorvegliare attentamente i pazienti con fibrillazione atriale di recente insorgenza ai quali si somministri un farmaco 1C, per la possibilità che compaia un'onda J, dato che controindica l'ulteriore somministrazione dello stesso farmaco e suggerisce senza dubbio l'impiego della chinidina.

La stimolazione ventricolare programmata

Poiché i pazienti con pattern di Brugada sono più soggetti alla morte improvvisa rispetto alla popolazione generale, ci si è chiesti se l'inducibilità di aritmie ventricolari sostenute mediante stimolazione ventricolare programmata potesse permettere di riconoscere, nel gruppo di soggetti che presentano il pattern di Brugada, quelli che sono a rischio di sviluppare spontaneamente tachicardia o fibrillazione ventricolare. Le opinioni dei ricercatori non sono concordi: alcuni riportano un elevato potere predittivo dello studio elettrofisiologico nei confronti della morte improvvisa o della tachicardia ventricolare¹⁰⁵⁻¹¹⁰, mentre altri ritengono che la stimolazione ventricolare programmata non sia in grado di discriminare i soggetti a rischio da quelli non a rischio¹¹¹⁻¹¹⁶. Diversi motivi consentono di spiegare le differenti opinioni esistenti in letteratura: 1) la selezione della

casistica (i centri che hanno per primi diffuso o recepito il potenziale rischio connesso al pattern di Brugada hanno esaminato pazienti selezionati, la maggior parte dei quali aveva già sofferto di arresto cardiaco o sincope); 2) la diversità dei protocolli di stimolazione utilizzati (numero degli extrastimoli, sede/i della stimolazione); 3) l'indicazione allo studio riservata ai soggetti sintomatici o estesa anche agli asintomatici; 4) l'indicazione ad eseguire lo studio solo nei soggetti con pattern tipo 1 spontaneo o anche in quelli con pattern tipo 1 indotto dai bloccanti dei canali del sodio.

Al momento attuale, è possibile proporre un comportamento differente a seconda della presentazione clinica e dell'ECG:

- 1) Per i soggetti con pregresso arresto cardiaco non è indicato lo studio elettrofisiologico, ma occorre procedere direttamente all'impianto del defibrillatore, poiché il rischio di recidiva è di circa il 40% ad un follow-up di 3-5 anni^{110,113}.
- 2) Per i pazienti asintomatici e senza pattern tipo 1 spontaneo ma inducibile dai bloccanti dei canali del sodio, vi è accordo generalizzato nel non eseguire lo studio elettrofisiologico, dato il basso rischio.
- 3) Rimangono incertezze per i soggetti asintomatici con pattern tipo 1 spontaneo: per questi, gli studi pubblicati dai Brugada suggeriscono un'utilità dello studio elettrofisiologico, e propongono, in caso di positività, l'impianto del defibrillatore¹⁰⁶⁻¹⁰⁹. Altre ricerche non ritengono indicata la stimolazione ventricolare programmata nei pazienti asintomatici per lo scarso valore predittivo positivo riscontrato¹¹⁶; alcuni autori propongono lo studio elettrofisiologico nei soggetti asintomatici con pattern di Brugada spontaneo, suggerendo, in caso di induzione, di considerare, in alternativa al defibrillatore, la terapia con chinidina¹¹⁰.
- 4) Ancora maggiore è il disaccordo esistente in Letteratura per i pazienti con sincope. Per questi, la seconda Consensus Conference⁵ suggerisce l'impianto del defibrillatore nei soggetti con pattern sia spontaneo che indotto dai bloccanti i canali del sodio, senza necessità di studio elettrofisiologico, a meno che non sia evidente una causa non cardiaca della sincope; questa indicazione viene ribadita da uno studio retrospettivo compiuto su 47 pazienti con sincope o familiarità per morte improvvisa, sottoposti ad impianto profilattico del defibrillatore¹¹⁷, ed anche le linee guida 2006 dell'American College of Cardiology, dell'American Heart Association e della Società Europea di Cardiologia¹¹⁸ condividono questo atteggiamento, ma solo per i soggetti con sincope e pattern spontaneo. Altri autori ritengono che in questi casi uno studio elettrofisiologico sia utile nel discriminare i soggetti a maggior rischio, da sottoporre all'impianto in caso di positività¹¹⁰.

L'analisi genetica

Gli studi volti a chiarire le basi genetiche della sindrome di Brugada hanno permesso di identificare fino ad oggi 8 geni considerati responsabili della malattia: a ciascun gene corrisponde una "variante" della sindrome. La sindrome di Brugada tipo 1 (OMIM #601144) è causata da mutazioni nel gene SCN5A¹¹⁹, la sindrome di Brugada tipo 2 (OMIM #611777) si deve a mutazioni nel gene GPD1L¹²⁰; la sindrome di Bru-

gada tipo 3 (OMIM #611875) e quella di tipo 4 (OMIM #611876) sono causate da mutazioni nei geni CACNA1C e CACNB2¹²¹; la sindrome di Brugada tipo 5 (OMIM #612838) deriva da mutazioni nel gene SCN1B¹²², quella tipo 6 (OMIM #613119) è causata da mutazioni nel gene KCNE3¹²³, e quella tipo 7 (OMIM #613120) si deve a mutazioni nel gene SCN3B¹²⁴. La sindrome di Brugada tipo 8 è causata da mutazioni nel gene KCNJ25. La Tabella 3 presenta le diverse forme di sindrome di Brugada: per ciascuna di esse sono riportati i geni, il nome delle proteine da essi codificate e la funzione della proteina stessa.

Si ritiene che mutazioni a carico dei geni elencati siano presenti circa nel 25-30% dei soggetti clinicamente affetti. Il clinico che invia un campione di DNA al laboratorio di genetica molecolare, pertanto, deve aver presente che vi è 1 probabilità su 3/4 che venga identificata una mutazione verosimilmente responsabile della malattia. Se il test genetico risulta negativo, non si dovrà concludere che la diagnosi clinica deve essere riconsiderata, ma che probabilmente il difetto genetico della famiglia in studio è localizzato su un gene diverso, non ancora identificato.

Non è oggi possibile impiegare estensivamente l'analisi genetica per la diagnostica della sindrome o anche per la valutazione di un ECG con sospetto pattern di Brugada, vista la bassa sensibilità di questo tipo di indagine. L'elevata incidenza di morte improvvisa giovanile in alcune famiglie⁹¹ testimonia però un substrato genetico le cui basi restano ancora ignote, e ciò rende arduo il compito di chi, registrato un ECG anormale in un soggetto apparentemente sano, deve informarlo della scoperta comunicandogli le sue poche certezze e i suoi molti dubbi.

L'imaging cardiaco

Il dibattito circa la presenza o meno di anomalie strutturali cardiache nei pazienti con sindrome di Brugada ha oggi raggiunto un consenso pressoché unanime, che vede gli esperti concordi nel ritenere che la sindrome di Brugada non sia una variante della cardiomiopatia/displosia aritmo-

gena del ventricolo destro. Studi clinici hanno però dimostrato che lievi anomalie (dilatazione del tratto di efflusso e/o di afflusso del ventricolo destro) e riduzione contrattile del tratto di efflusso del ventricolo destro sono riscontrabili in alcuni soggetti che presentano il pattern di Brugada^{126,127}. A tutt'oggi l'ecocardiogramma e la risonanza magnetica non hanno un ruolo rilevante nella diagnosi di sindrome di Brugada, ma rivestono solo il ruolo di escludere, qualora vi siano ragioni per sospettarla, la presenza di una cardiomiopatia/displosia aritmogena del ventricolo destro.

Come comportarsi davanti al pattern di Brugada?

È stato riportato che la sindrome di Brugada è all'origine di almeno il 4% delle morti improvvise e del 20% delle morti improvvise in soggetti senza cardiopatia strutturale (età media di comparsa 41±15 anni)^{5,128,129}; questi dati sottolineano l'estrema importanza di una diagnosi corretta e suggeriscono la necessità di strategie preventive. Fino a pochi anni fa nessuno faceva attenzione al soprasslivellamento di ST nelle precordiali destre in soggetti clinicamente esenti da cardiopatia, mentre oggi non solo la Letteratura riporta migliaia di casi, ma qualunque cardiologo si imbatte in ECG che presentano il pattern di Brugada (vero o sospetto), e si pone tre problemi. Anzitutto se l'anomalia riscontrata sia davvero il pattern temuto o no, in secondo luogo come informare il paziente di una scoperta che potrebbe sconvolgere la sua esistenza, e infine se e in che modo proseguire un iter diagnostico o instaurare una terapia che, nella condizione attuale delle conoscenze, è spesso l'impianto di un defibrillatore.

Ma come distinguere, nella coorte di soggetti con il pattern di Brugada all'ECG, quelli nei quali si può scatenare improvvisamente un'aritmia maligna? Questa domanda non ha, fino ad oggi, una risposta univoca, nonostante il fervore di studi dedicati all'argomento. Esistono solo tentativi e tendenze che probabilmente si concretizzeranno, prima o poi, in certezze. Oggi, alla fine del primo decennio del XXI secolo, il comportamento del cardiologo potrebbe essere il seguente.

L'elettrocardiogramma

La diagnosi elettrocardiografica è il punto di partenza. È necessario sottolineare che solo l'aspetto con ST convesso (il tipo 1) è diagnostico, mentre non lo sono le morfologie con soprasslivellamento di ST a concavità superiore. La presentazione con ECG veramente caratteristico, tale da risolvere subito il problema diagnostico, non è rara, ma più frequenti sono i casi dubbi, con ECG tipo 2 o 3. Qui l'incertezza del cardiologo raggiunge lo zenit. Se, da un lato, infatti, non è possibile trascurare la possibilità che il pattern di Brugada sia presente, dall'altro non si deve interpretare come probabile J ogni piccola onda positiva terminale che compaia nelle precordiali destre. Bisogna però analizzare con grande attenzione gli elettrocardiogrammi che presentino in V1-V2 un'onda positiva terminale di basso voltaggio ma relativamente larga, anche se il soprasslivellamento di ST è irrilevante e la T è positiva, specialmente se non vi sono nelle derivazioni sinistre onde S larghe, come

Tabella 3. Classificazione della sindrome di Brugada in base al gene responsabile.

Variante	Gene	Funzione proteina
Tipo 1	SCN5A	Subunità alfa del canale del sodio cardiaco
Tipo 2	GPD1L	Peptide simile alla glicerol-3-fosfato deidrogenasi
Tipo 3	CACNA1C	Subunità alfa del canale del calcio di tipo L
Tipo 4	CACNB2	Subunità beta-2 del canale cardiaco del calcio di tipo L
Tipo 5	SCN1B	Subunità beta-1 del canale del sodio cardiaco
Tipo 6	KCNE3	Proteina MIRP2 che riduce la corrente I _{to} interagendo con il canale Kv4.3
Tipo 7	SCN3B	Subunità beta-3 del canale del sodio cardiaco
Tipo 8	KCNJ8	Subunità alfa del canale del potassio sensibile all'ATP

ATP = adenosin trifosfato; MIRP2 = *minK-related peptide 2*.

ci si attende nel blocco di branca destra (Figure 2 e 5). In questi casi è necessario registrare con accuratezza le precordiali, soprattutto V1 e V2, "alte" (secondo e terzo spazio intercostale): questa semplice manovra può a volte consentire di confermare la diagnosi di pattern di Brugada (Figure 3 e 4). Bisogna, inoltre, sgombrare il campo da tutte le condizioni che possono associarsi a un ECG in grado di generare il sospetto: l'ipotermia non pone problemi, poiché il contesto ambientale in cui essa si verifica non passa inosservato, ed anche l'ischemia miocardica è in genere facilmente differenziabile analizzando il quadro clinico, i marker di necrosi e l'ecocardiogramma, mentre qualche problema in più pongono la ripolarizzazione precoce e la cardiomiopatia aritmogena del ventricolo destro.

L'anamnesi

Il secondo passo da compiere è l'attenta anamnesi personale (cardiopalmò? sincope? respiro agonico?) e familiare, quest'ultima riguardante l'eventuale presenza di morte improvvisa, specialmente in età giovanile, negli ascendenti e collaterali. Un'anamnesi "sospetta" può spingere ad intraprendere un iter diagnostico più spinto di quanto non sarebbe opportuno sulla base del solo ECG. Una parte molto importante dell'anamnesi riguarda gli eventuali farmaci assunti dal soggetto: è noto che diversi farmaci, ma anche sostanze voluttuarie, sono in grado di slatentizzare o provocare la comparsa del pattern di Brugada.

L'Holter, lo studio dei familiari

Se non si raggiunge la diagnosi con l'ECG standard (arricchito dalle precordiali alte) e l'anamnesi, è utile registrare un Holter a 12 derivazioni ponendo gli elettrodi di V1 e V2 al secondo spazio intercostale; questa indagine appare particolarmente utile perché permette di analizzare l'ECG per un lungo periodo, migliorando la probabilità di mettere in luce le alterazioni caratteristiche le quali, per la loro stessa natura, sono variabili nel tempo e compaiono più facilmente in momenti della giornata durante i quali non viene di solito registrato un ECG, in particolare dopo i pasti e durante le prime ore della notte. È anche utile registrare l'ECG dei genitori e degli eventuali fratelli e figli del soggetto, in cerca di un pattern di Brugada, che confermerebbe la diagnosi, esprimendo un andamento familiare dell'anomalia. Un ulteriore accorgimento è quello di registrare il tracciato durante un attacco di febbre, cosa non facilmente realizzabile, ma nemmeno impossibile se il soggetto e i suoi familiari vengono adeguatamente informati dell'utilità di questa procedura.

Il test con i bloccanti del canale del sodio

Nel caso in cui non si raggiunga una diagnosi, ma persistano dei dubbi, si può proporre un test provocativo con ajmalina o flecainide, procainamide, pilsicainide (Tabella 2). Si tratta di un'indagine che possiede una buona sensibilità e specificità nel mettere in evidenza una disfunzione del canale del sodio, ma non è esente da rischio di arresto cardiaco, anche se questa evenienza è molto rara. Per questo motivo, è opportuno che il test venga effettuato in regime di day hospital, in modo da avere a disposizione i presidi necessari ad affrontare un'eventuale emergenza, e non in ambulatorio, anche per permettere un adeguato periodo di osservazione post-test.

Altre indagini

La stimolazione ventricolare programmata non appare consigliabile nei soggetti con diagnosi incerta. L'analisi genetica non può essere oggi proposta come metodica di *screening*, poiché le probabilità che essa offre di affermare o escludere la malattia sono piuttosto limitate, anche se è prevedibile che la scoperta di nuovi geni renderà in futuro questa metodica utilizzabile su larga scala per la definizione diagnostica.

Il dialogo fra il cardiologo e il paziente con pattern elettrocardiografico di Brugada

Alla fine del più o meno lungo iter diagnostico, il cardiologo non può che trovarsi in una di queste tre condizioni: a) la presenza del pattern di Brugada è certa; b) l'assenza del pattern di Brugada è certa; c) la presenza del pattern di Brugada non può essere esclusa ma nemmeno confermata.

Proviamo a immaginare quale possa essere oggi il comportamento consigliabile nelle condizioni a e c, poiché quando è certa l'assenza del pattern il paziente può essere congedato.

Quando il pattern di Brugada è certo, inoltre, è necessario un diverso comportamento secondo che il soggetto sia asintomatico o sintomatico (precedente arresto cardiaco rianimato o sincope non attribuibile con certezza ad altre cause).

Il pattern di Brugada è certo ma il soggetto è asintomatico

Se l'ECG standard è sicuramente positivo, o le altre indagini lo hanno messo in luce con certezza, l'opera del cardiologo consiste in: 1) informare correttamente il paziente su cosa sia il pattern di Brugada, non omettendo di comunicare l'incompletezza delle nostre conoscenze attuali sull'argomento e spiegando chiaramente come solo alcuni (pochi?) dei soggetti asintomatici portatori del pattern vadano incontro a morte improvvisa in età giovanile, mentre altri raggiungono un'età avanzata, visto che l'ECG caratteristico è stato riscontrato anche in soggetti molto anziani¹³⁰; 2) raccomandare di non assumere farmaci "a rischio" (le Tabelle 4 e 5 riportano i risultati di una recente analisi della Letteratura riguardante i farmaci da evitare¹⁰³ ed è inoltre possibile consultare il sito www.brugadadrugs.org, nel quale questi dati vengono riportati e continuamente aggiornati); 3) curare con antipiretici la febbre fin dal suo esordio, per evitare che si instaurino temperature elevate (oltre 38°C); 4) consigliare l'esecuzione di un ECG a tutti i consanguinei; 5) consigliare eventualmente al paziente un'analisi genetica, sottoponendo, in caso di positività, alla stessa indagine tutti i consanguinei.

Bisogna comunque seguire attentamente nel tempo il soggetto asintomatico con pattern di Brugada isolato, raccomandandogli di contattare immediatamente il cardiologo in caso si manifestassero episodi presincopali o sincopali. Negli asintomatici, è opportuno un follow-up almeno annuale con esecuzione di ECG e, possibilmente, di Holter a 12 derivazioni.

Il pattern di Brugada è certo e il paziente è sintomatico (sindrome di Brugada)

Per la diagnosi di sindrome di Brugada occorre non solo il pattern elettrocardiografico caratteristico ma anche la

Tabella 4. Farmaci da evitare nei pazienti con sindrome di Brugada.

Farmaco (nome generico)	Raccomandazione
<i>Antiarritmici</i>	
Ajmalina	Classe Ia
Flecainide	Classe Ia
Pilsicainide	Classe Ia
Procainamide	Classe Ia
Propafenone	Classe Ia
<i>Psicotropi</i>	
Clomipramina	Classe IIb
Desipramina	Classe IIb
Litio	Classe IIb
Loxapina	Classe IIb
Nortriptilina	Classe IIb
Trifluoperazina	Classe IIb
<i>Anestetici</i>	
Bupivacaina	Classe IIb
Propofol	Classe IIb
<i>Altre sostanze</i>	
Acetilcolina	Classe IIb
Atenololo (intossicazione)	Classe IIb
Cocaina	Classe IIb
Ergonovina	Classe IIb

^aevidenze/opinioni convincenti; ^bevidenze/opinioni meno chiare.
Da Postema et al.¹⁰³, modificata.

Tabella 5. Farmaci preferibilmente da evitare nei pazienti con sindrome di Brugada¹⁰⁴.

Farmaco	Raccomandazione
<i>Antiarritmici</i>	
Amiodarone	Classe IIb ^a
Cibenzolina	Classe IIb ^a
Disopiramide	Classe IIb ^a
Lidocaina	Classe IIb ^a
Propranololo	Classe IIb ^a
Verapamil	Classe IIb ^a
<i>Psicotropi</i>	
Carbamazepina	Classe IIb ^a
Ciamezamina	Classe IIb ^a
Doxepina	Classe IIb ^a
Fluoxetina	Classe IIb ^a
Imipramina	Classe IIb ^a
Maprotilina	Classe IIb ^a
Perfenazina	Classe IIb ^a
Difenilidantoina	Classe IIb ^a
Tioridazina	Classe IIb ^a
<i>Antianginosi</i>	
Diltiazem	Classe IIIb
Nicorandil	Classe IIIb
Nifedipina	Classe IIIb
Nitroglicerina	Classe IIIb
Sorbidnitrato	Classe IIIb
<i>Altre sostanze</i>	
Dimenidrinato	Classe IIIb
Edrofonio	Classe IIIb
Indapamide	Classe IIIb

^aevidenze/opinioni meno chiare; ^bevidenze/opinioni contrastanti.
Da Postema et al.¹⁰³, modificata.

presenza di almeno una delle seguenti condizioni: 1) arresto cardiaco rianimato; 2) sincope non spiegabile con altre

cause; 3) respiro agonico notturno; 4) tachicardia ventricolare sostenuta o anche non sostenuta se ad elevata frequenza e/o emodinamicamente mal tollerata. È opinione degli autori del presente scritto che la presenza di un ECG tipico in altri membri della famiglia o un caso di morte improvvisa giovanile fra i consanguinei non autorizzi automaticamente l'impiego del termine "sindrome" nel portatore asintomatico del pattern elettrocardiografico di Brugada, posto che un recente studio non ha messo in evidenza una relazione fra familiarità e incidenza di morte improvvisa o scarica del defibrillatore¹¹⁶, e che in una meta-analisi di 30 studi l'anamnesi di sincope, il sesso maschile e la presenza spontanea (non quella indotta solo dai bloccanti i canali del sodio) dell'ECG tipico rappresentino fattori di rischio, mentre non lo è la storia familiare di morte improvvisa¹¹⁵.

Nei pazienti sintomatici è, in linea di massima, indicato l'impianto di un defibrillatore. L'unico dubbio riguarda i soggetti con sincope, per i quali è stato proposto di utilizzare lo studio elettrofisiologico per discriminare i soggetti a rischio elevato di morte improvvisa in base all'inducibilità di aritmie ventricolari maggiori: uno studio ha dimostrato che su 50 soggetti con sincope 26 (52%) erano inducibili, e che 5 di questi 26 (19.2%) hanno avuto eventi aritmici durante un follow-up medio di 30 mesi, mentre nei soggetti non inducibili non vi erano eventi aritmici maggiori¹¹⁰.

L'unica terapia attuale sicuramente efficace, rappresentata dal defibrillatore, comporta difficoltà non indifferenti, legate da un lato alla possibilità di scariche inappropriate e dall'altro ai problemi connessi con la presenza del dispositivo (sostituzioni del generatore e/o degli elettrodi, rischio di infezioni, costi, difficoltà di accettazione da parte del soggetto), che divengono particolarmente rilevanti a causa della giovane età dei pazienti.

La prevenzione farmacologica della morte improvvisa, oggi appena al suo esordio, potrebbe in un domani non lontano essere un'alternativa valida al defibrillatore: è stato osservato che in pazienti con sindrome di Brugada la chinidina può non solo provocare la scomparsa dell'onda J^{101,102,131} ma anche annullare l'inducibilità di tachicardia e fibrillazione ventricolare¹⁰². Si tratta di segnalazioni limitate, anche se supportate dall'effetto elettrofisiologico del farmaco, che nonostante penalizzi anche la corrente I_{Na} blocca ancora di più I_{to}, per cui la sua attività netta si risolve in una riduzione dello sbilanciamento fra la durata del potenziale d'azione delle cellule epicardiche e quella delle cellule endocardiche. È possibile che la futura ricerca dimostri l'efficacia della chinidina, o di eventuali nuovi farmaci bloccanti la corrente I_{to}, nel prevenire la morte improvvisa in soggetti con pattern o sindrome di Brugada. Attualmente l'indicazione al trattamento con chinidina si pone nei pazienti con sindrome di Brugada i quali rifiutino l'impianto del defibrillatore o anche in casi dubbi, nei quali la necessità della terapia elettrica sia controversa. È anche da segnalare come la chinidina sia l'unico farmaco indicato per la prevenzione delle recidive di fibrillazione atriale nei pazienti con pattern o sindrome di Brugada.

Informazione e coinvolgimento del paziente nella scelta terapeutica

Nei casi in cui l'indicazione al defibrillatore non sia perentoria ma discutibile o dubbia, un problema delicato riguar-

da il coinvolgimento del paziente nella decisione di impiantare o no. Viste le attuali limitazioni nell'identificare in modo inequivocabile i soggetti a rischio, l'atteggiamento di alcuni è quello di spiegare al paziente le poche certezze e i molti dubbi riguardo questo problema, ed anche i rischi che ogni orientamento comporta, chiedendogli di contribuire in modo sostanziale alla scelta. Bisogna, tuttavia, domandarsi se e quanto un "laico", e per di più emotivamente coinvolto nel problema, possa intervenire nella difficile decisione. Certamente va spiegato al paziente che le conoscenze attuali non consentono di riconoscere sempre con sufficiente esattezza i soggetti nel cui futuro vi sia un'elevata probabilità di morte improvvisa, ma dovrebbe essere comunque il medico a proporre la soluzione più opportuna senza nascondere che esistono dei dubbi: l'ultima parola spetta, come sempre, al paziente, ma il medico dovrebbe accettare il suo ruolo di "mentore" pur nella coscienza che esercitarlo può comportare dei rischi.

Il pattern di Brugada non è certo ma non può essere escluso

In questa situazione, caratterizzata da diagnosi incerta nonostante sia stato messo in atto tutto l'iter diagnostico (ECG con V1 e V2 al secondo e al terzo spazio intercostale, ripetizione dell'ECG a distanza, esclusione di altre condizioni che possono associarsi a soprasslivellamento di ST e/o onda positiva terminale in V1-V2, accurata anamnesi personale – anche farmacologica – e familiare, Holter a 12 derivazioni con elettrodi di V1 e V2 al secondo spazio intercostale, ECG dei familiari, ECG durante febbre, test con bloccanti dei canali del sodio), è ragionevole: 1) consigliare di evitare l'assunzione di farmaci potenzialmente dannosi (Tabelle 4 e 5); 2) seguire il paziente nel tempo per verificare l'eventuale evoluzione verso manifestazioni che consentano di raggiungere una diagnosi certa.

Pattern di Brugada e attività sportiva

Il pattern di Brugada viene non di rado riscontrato nell'ECG di giovani che desiderano dedicarsi allo sport: in questa situazione è comprensibile la difficoltà di chi, eseguita l'indagine, deve emettere un giudizio. Le linee guida italiane del 2005¹³² e quelle europee^{133,134} sconsigliano l'attività sportiva agonistica ai soggetti con pattern di Brugada tipo 1, indipendentemente dal fatto che questo sia spontaneo o provocato da farmaci bloccanti il canale del sodio. Questa posizione può sembrare paradossale, visto che nella sindrome di Brugada la morte improvvisa si verifica generalmente non in corso di attività fisica ma a riposo, specialmente di notte, durante fasi di prevalenza vagale. In realtà il motivo di tale scelta deriva dall'attuale scarsa conoscenza dei possibili effetti negativi dell'ipertono vagale indotto dall'allenamento.

Nei soggetti con pattern di Brugada tipo 2 o 3, nei quali il rischio di morte improvvisa è molto basso, viceversa, non esiste controindicazione all'attività sportiva, fatta eccezione per alcuni casi particolari nei quali il giudizio è subordinato all'esito del test farmacologico con farmaci bloccanti il canale del sodio. Questa indagine non è indicata: 1) nello sportivo con pattern di Brugada tipo 2 o 3 dato il basso rischio di morte improvvisa anche in caso di test po-

sitivo; 2) nei casi con alterazioni non specifiche della ripolarizzazione ventricolare, vista la bassa probabilità di positività del test; 3) nei soggetti con pattern tipo 1 spontaneo, anche se intermittente¹³⁵.

Il test, invece, è consigliato nei seguenti casi particolari:

- Storia familiare di morte improvvisa giovanile in presenza di pattern tipo 2 o 3.
- Sincope e pattern tipo 2 o 3.
- Soggetti asintomatici con pattern tipo 1 ai limiti della significatività.
- Soggetti asintomatici con pattern tipo 1 registrabile solo al secondo spazio intercostale.

Riassunto

Davanti ad un ECG sospetto per la presenza di un pattern di Brugada, caratterizzato da un'onda positiva terminale e da un soprasslivellamento del tratto ST nelle derivazioni precordiali destre, il cardiologo può trovarsi fortemente in dubbio e porsi i seguenti interrogativi: 1) si tratta davvero del pattern di Brugada? 2) Come determinare se il soggetto è a rischio di morte improvvisa? 3) È necessario impiantare un defibrillatore? In primo luogo, il termine "sindrome" dovrebbe essere riservato ai soggetti che presentano non solo un ECG diagnostico ma anche sintomi, mentre per i soggetti asintomatici dovrebbe essere utilizzato il termine "pattern elettrocardiografico di Brugada" piuttosto che quello di "sindrome".

L'ECG diagnostico (tipo 1) è caratterizzato, nelle derivazioni precordiali destre, da un'onda positiva terminale (onda J) con ampiezza ≥ 2 mm associata ad ST soprasslivellato convesso "a tenda". Questi segni si osservano di solito in V1 e/o V2 (V3 è interessata più di rado e non è mai l'unica derivazione a presentare le anomalie caratteristiche), ma a volte possono essere riscontrati nelle derivazioni periferiche. I tipi 2 e 3, che non consentono di per sé la diagnosi, ma pongono un sospetto, sono caratterizzati da un soprasslivellamento del tratto ST concavo, "a sella", ≥ 1 mm nel tipo 2 e < 1 mm nel tipo 3. Nel pattern elettrocardiografico di Brugada, il complesso QRS mostra in V1 e V2 una deflessione terminale positiva che simula l'onda r' del blocco di branca destra ma è in realtà un'onda J molto simile all'onda di Osborn osservabile durante l'ipotermia. L'onda J del pattern elettrocardiografico di Brugada si genera per la presenza di un gradiente di voltaggio fra endocardio ed epicardio a livello del tratto di efflusso del ventricolo destro. Questo potenziale anomalo si può registrare solo se l'elettrodo esplorante è molto vicino alla sede in cui il fenomeno si genera; lo spostamento degli elettrodi uno o due spazi intercostali più in alto può a volte dimostrare il pattern tipico se le derivazioni convenzionali, ottenute con gli elettrodi al quarto spazio intercostale, sono dubbie o non diagnostiche. Le precordiali "alte" dovrebbero essere registrate ogni volta che V1 e/o V2 generano il sospetto del pattern di Brugada, per esempio quando è presente un'onda positiva terminale relativamente larga, anche se di basso voltaggio. Poiché si osserva spesso una notevole variabilità dell'ECG nel tempo, con transizione da un tipo all'altro fino alla completa normalizzazione, in casi selezionati è indicata l'esecuzione di un test farmacologico con farmaci bloccanti i canali del sodio, che possono accentuare o slantizzare un pattern di Brugada. La diagnosi differenziale va posta con altre condizioni che possono simulare il pattern elettrocardiografico di Brugada, fra cui il blocco di branca destra, la ripolarizzazione precoce, l'ischemia miocardica, la pericardite acuta, alcune disonie come l'iperkaliemia e l'ipercalcemia, l'ipotermia e alcune malattie del ventricolo destro, in particolare la cardiomiopatia aritmogena. Anche certi farmaci (ad es., alcuni antiaritmici, antidepressivi ed antistaminici), l'ipertermia e l'aumento del tono vagale, quale si manifesta dopo un pasto abbondante, possono rendere più evidente o slantizzare il pattern elettrocardiografico di Brugada. L'aritmia tipica della sindrome di Brugada è una tachicardia ventricolare po-

limorfa che può degenerare in fibrillazione ventricolare, il cui meccanismo sarebbe un rientro in fase 2; raramente si può osservare una tachicardia ventricolare monomorfa. Anche la fibrillazione atriale viene riscontrata in una percentuale superiore rispetto a quella rilevabile nella popolazione generale. Una mutazione a carico del gene SCN5A, che codifica per la subunità α del canale del sodio, è presente in circa il 20% dei soggetti clinicamente affetti; più raramente sono state identificate anomalie a carico di altri geni. Ciò limita oggi l'impiego dell'analisi genetica ai fini diagnostici, ma permette, in caso di positività, di estendere il test ai familiari di primo grado per identificare i portatori nell'ambito della famiglia. I pazienti con precedenti di arresto cardiaco sono ad elevato rischio di recidive e senza dubbio candidati all'impianto di un defibrillatore. L'anamnesi positiva per sincope, la documentazione di ECG di tipo 1 spontaneo e il sesso maschile sono fattori di rischio indipendenti, mentre non lo è la familiarità per morte improvvisa. Il ruolo dello studio elettrofisiologico nella stratificazione del rischio è controverso. Al soggetto asintomatico in cui è stato accertato un pattern di Brugada, è opportuno: 1) dare un'informazione completa sulle attuali conoscenze; 2) fornire l'elenco dei farmaci da evitare; 3) raccomandare di curare tempestivamente l'ipertermia fin dalla sua insorgenza, 4) consigliare l'esecuzione di un ECG ed eventualmente di un test farmacologico ai consanguinei, 5) consigliare controlli periodici. Anche in questo gruppo di pazienti il ruolo dello studio elettrofisiologico nella stratificazione del rischio è controverso. È opportuno che il soggetto con pattern di Brugada indotto solo da farmaci sia seguito nel tempo con ECG periodici ed eventualmente con Holter a 12 derivazioni, per evidenziare la possibile comparsa di ECG di tipo 1 spontaneo; dovrà inoltre essere istruito a comunicare tempestivamente la comparsa di sintomi.

Parole chiave: Aritmie; Elettrocardiogramma; Morte improvvisa; Sindrome di Brugada.

Bibliografia

- Brugada P, Brugada J. Right bundle branch block, persistent ST segment elevation and sudden cardiac death: a distinct clinical and electrocardiographic syndrome. A multicenter report. *J Am Coll Cardiol* 1992; 20: 1391-6.
- Osher HL, Wolff L. Electrocardiographic pattern simulating acute myocardial injury. *Am J Med Sci* 1953; 226: 541-5.
- Edeiken J. Elevation of the RS-T segment, apparent or real, in the right precordial leads as a probable normal variant. *Am Heart J* 1954; 48: 331-9.
- Martini B, Nava A, Thiene G, et al. Ventricular fibrillation without apparent heart disease: description of six cases. *Am Heart J* 1989; 118: 1203-9.
- Antzelevitch C, Brugada P, Borggrefe M, et al. Brugada syndrome. Report of the second consensus conference: endorsed by the Heart Rhythm Society and the European Heart Rhythm Association. *Circulation* 2005; 111: 659-70.
- Wilde AA, Antzelevitch C, Borggrefe M, et al, for the Study Group on the Molecular Basis of Arrhythmias of the European Society of Cardiology. Proposed diagnostic criteria for the Brugada syndrome. *Eur Heart J* 2002; 23: 1648-54.
- Oretto G, Luzzza F, Donato A, Carbone V, Satullo G, Calabrò MP. L'elettrocardiogramma: un mosaico a 12 tessere. Torino: Centro Scientifico Editore, 2009: 207-22.
- Antzelevitch C, Brugada P, Borggrefe M, et al. Brugada syndrome: overview. In: Antzelevitch C, Brugada P, Brugada J, Brugada R (eds). *The Brugada syndrome: from bench to bedside*. Malden (MA): Blackwell, Futura, 2005: 1-22.
- Wilde AA. Brugada syndrome: diagnostic criteria. In: Antzelevitch C, Brugada P, Brugada J, Brugada R (eds). *The Brugada syndrome: from bench to bedside*. Malden (MA): Blackwell, Futura: 2005: 78-86.
- Richter S, Sarkozy A, Veltmann C, et al. Variability of the diagnostic ECG pattern in ICD patient population with Brugada syndrome. *J Cardiovasc Electrophysiol* 2009; 20: 69-75.
- Pitzalis MV, Anaclerio M, Iacoviello M, et al. QT-interval prolongation in right precordial leads: an additional electrocardiographic hallmark of Brugada syndrome. *J Am Coll Cardiol* 2003; 42: 1632-7.
- Priori SG, Napolitano C, Schwartz PJ, Bloise R, Crotti L, Ronchetti E. The elusive link between LQT3 and Brugada syndrome: the role of flecainide challenge. *Circulation* 2000; 102: 945-7.
- Alings M, Wilde A. "Brugada" syndrome: clinical data and suggested pathophysiological mechanism. *Circulation* 1999; 99: 666-73.
- Ohkubo K, Watanabe I, Okumura Y, et al. Intravenous administration of class I antiarrhythmic drug induced T wave alternans in an asymptomatic Brugada syndrome patient. *Pacing Clin Electrophysiol* 2003; 26: 1900-3.
- Castro Hevia J, Dorticos Balea F, Dorantes Sánchez M, Zayas Molina R, Quiñones Pérez MA. Unusual response to the ajmaline test in a patient with Brugada syndrome. *Europace* 2003; 5: 371-3.
- Tada T, Kusano KF, Nagase S, et al. Clinical significance of macroscopic T-wave alternans after sodium channel blocker administration in patients with Brugada syndrome. *J Cardiovasc Electrophysiol* 2008; 19: 56-61.
- Sangwatanaroj S, Prechawat S, Sunsaneewitayakul B, Sitthisook S, Tosukhowong P, Tungsanga K. New electrocardiographic leads and the procainamide test for the detection of the Brugada sign in sudden unexplained death syndrome survivors and their relatives. *Eur Heart J* 2001; 22: 2290-6.
- Shimizu W, Matsuo K, Takagi M, et al. Body surface distribution and response to drugs of ST segment elevation in Brugada syndrome: clinical implication of eighty-seven-lead body surface potential mapping and its application to twelve-lead electrocardiograms. *J Cardiovasc Electrophysiol* 2000; 11: 396-404.
- Liang P, Liu WL, Hu DY, Wu D, Liu J. A survey of Brugada-type electrocardiogram recorded from high right precordial spaces in healthy Chinese. *Zhonghua Nei Ke Za Zhi* 2007; 46: 454-7.
- Shin SC, Ryu HM, Lee JH. Prevalence of the Brugada-type ECG recorded from higher intercostal spaces in healthy Korean males. *Circ J* 2005; 69: 1064-7.
- Takagi M, Toda I, Takeuchi K, Yoshikawa J. Utility of right precordial leads at higher intercostal space positions to diagnose Brugada syndrome. *Pacing Clin Electrophysiol* 2002; 25: 241-2.
- Nagatomo T, Abe H, Oginosawa Y, Araki M, Nakashima Y. Reproduction of typical electrocardiographic findings of the Brugada syndrome using modified precordial leads. *J UOEH* 2002; 24: 383-9.
- Hisamatsu K, Morita H, Fukushima Kusano K, et al. Evaluation of the usefulness of recording the ECG in the 3rd intercostal space and prevalence of Brugada-type ECG in accordance with recently established electrocardiographic criteria. *Circ J* 2004; 68: 135-8.
- Nakazawa K, Sakurai T, Takagi A, et al. Clinical significance of electrocardiography recordings from a higher intercostal space for detection of the Brugada sign. *Circ J* 2004; 68: 1018-22.
- Shimeno K, Takagi M, Maeda K, Tatsumi H, Doi A, Yoshiyama M. Usefulness of multichannel Holter ECG recording in the third intercostal space for detecting type 1 Brugada ECG: comparison with repeated 12-lead ECGs. *J Cardiovasc Electrophysiol* 2009; 20: 1026-31.
- Teijeiro R, Garro HA, Acunzo RS, Albino E, Chiale PA. Recording of high V1-V3 precordial leads may be essential to the diagnosis of Brugada syndrome during the ajmaline test. *J Cardiovasc Pharmacol Ther* 2006; 11: 153-5.
- Horigome H, Shigeta O, Kuga K, et al. Ventricular fibrillation during anesthesia in association with J waves in the left precordial leads in a child with coarctation of the aorta. *J Electrocardiol* 2003; 36: 339-43.

28. Kalla H, Yan GX, Marinchak R. Ventricular fibrillation in a patient with prominent J (Osborn) waves and ST segment elevation in the inferior electrocardiographic leads: a Brugada syndrome variant? *J Cardiovasc Electrophysiol* 2000; 11: 95-8.
29. Riera AR, Ferreira C, Schapachnik E, Sanches PC, Moffa PJ. Brugada syndrome with atypical ECG: downsloping ST-segment elevation in inferior leads. *J Electrocardiol* 2004; 37: 101-4.
30. Sahara M, Sagara K, Yamashita T, et al. J wave and ST segment elevation in the inferior leads: a latent type of variant Brugada syndrome? *Jpn Heart J* 2002; 43: 55-60.
31. Takagi M, Aihara N, Takaki H, et al. Clinical characteristics of patients with spontaneous or inducible ventricular fibrillation without apparent heart disease presenting with J wave and ST segment elevation in inferior leads. *J Cardiovasc Electrophysiol* 2000; 11: 844-8.
32. Lombardi F, Potenza S, Beltrami A, Verzoni A, Brugada P, Brugada R. Simultaneous ST-segment elevation in the right precordial and inferior leads in Brugada syndrome. *J Cardiovasc Med (Hagerstown)* 2007; 8: 201-4.
33. Potet F, Mabo P, Le Coq G, et al. Novel Brugada SCN5A mutation leading to ST segment elevation in the inferior or the right precordial leads. *J Cardiovasc Electrophysiol* 2003; 14: 200-3.
34. Letsas KP, Sacher F, Probst V, et al. Prevalence of early repolarization pattern in inferolateral leads in patients with Brugada syndrome. *Heart Rhythm* 2008; 5: 1685-9.
35. Batchvarov VN, Govindan M, Camm AJ, Behr ER. Brugada-like changes in the peripheral leads during diagnostic ajmaline test in patients with suspected Brugada syndrome. *Pacing Clin Electrophysiol* 2009; 32: 695-703.
36. Haïssaguerre M, Derval N, Sacher F, et al. Sudden cardiac arrest associated with early repolarization. *N Engl J Med* 2008; 358: 2016-23.
37. Bianco M, Bria S, Gianfelici A, Sanna N, Palmieri V, Zeppilli P. Does early repolarization in the athlete have analogies with the Brugada syndrome? *Eur Heart J* 2001; 22: 504-10.
38. Corrado D, Pelliccia A, Antzelevitch C, et al. ST segment elevation and sudden death in the athlete. In: Antzelevitch C, Brugada P, Brugada J, Brugada R (eds). *The Brugada syndrome: from bench to bedside*. Malden (MA): Blackwell, Futura, 2005: 119-29.
39. Corrado D, Pelliccia A, Heidbuchel H, et al, for the Section of Sports Cardiology, European Association of Cardiovascular Prevention and Rehabilitation, Working Group of Myocardial and Pericardial Disease, European Society of Cardiology. Recommendations for interpretation of 12-lead electrocardiogram in the athlete. *Eur Heart J* 2010; 31: 243-59.
40. Fish JM, Antzelevitch C. Role of sodium and calcium channel block in unmasking the Brugada syndrome. *Heart Rhythm* 2004; 1: 210-7.
41. Levine HD, Wanzer SH, Merrill JP. Dialyzable currents of injury in potassium intoxication resembling acute myocardial infarction and pericarditis. *Circulation* 1953; 13: 29-36.
42. Sims DB, Sperling LS. ST-segment elevation resulting from hyperkalemia. *Circulation* 2005; 111: e295-e296.
43. Sweterlitsch EM, Murphy GW. Acute electrocardiographic pseudoinfarction pattern in the setting of diabetic ketoacidosis and severe hyperkalemia. *Am Heart J* 1996; 132: 1086-9.
44. Douglas PS, Carmichael KA, Palevsky PM. Extreme hypercalcemia and electrocardiographic changes. *Am J Cardiol* 1984; 54: 674-5.
45. Sridharan MR, Horan LG. Electrocardiographic J wave of hypercalcemia. *Am J Cardiol* 1984; 54: 672-3.
46. Osborn JJ. Experimental hypothermia: respiratory and blood pH changes in relation to cardiac function. *Am J Physiol* 1953; 175: 389-98.
47. Schamroth L. *The 12 lead electrocardiogram*. Oxford (UK): Blackwell, 1989: 345-6.
48. Yan GX, Antzelevitch C. Cellular basis for the electrocardiographic J wave. *Circulation* 1996; 93: 372-9.
49. Noda T, Shimizu W, Tanaka K, Chayama K. Prominent J wave and ST segment elevation: serial electrocardiographic changes in accidental hypothermia. *J Cardiovasc Electrophysiol* 2003; 14: 223.
50. Tarín N, Farré J, Rubio JM, Tuñón J, Castro-Dorticós J. Brugada-like electrocardiographic pattern in a patient with a mediastinal tumor. *Pacing Clin Electrophysiol* 1999; 22: 1264-9.
51. Tomcsanyi J, Simor T, Papp L. Images in cardiology. Haemopericardium and Brugada-like ECG pattern in rheumatoid arthritis. *Heart* 2002; 87: 234.
52. Littmann L, Monroe MH, Kerns WP 2nd, Svenson RH, Gallagher JJ. Brugada syndrome and "Brugada sign": clinical spectrum with a guide for the clinician. *Am Heart J* 2003; 145: 768-78.
53. Corrado D, Basso C, Buja G, Nava A, Rossi L, Thiene G. Right bundle branch block, right precordial ST-segment elevation, and sudden death in young people. *Circulation* 2001; 103: 710-7.
54. Corrado D, Nava A, Buja G, et al. Familial cardiomyopathy underlies syndrome of right bundle branch block, ST segment elevation and sudden death. *J Am Coll Cardiol* 1996; 27: 443-8.
55. Corrado D, Basso C, Buja G, Nava A, Rossi L, Thiene G. Brugada syndrome: relationship to other arrhythmogenic syndromes. In: Antzelevitch C, Brugada P, Brugada J, Brugada R (eds). *The Brugada syndrome: from bench to bedside*. Malden (MA): Blackwell, Futura, 2005: 111-8.
56. Kurita T, Shimizu W, Inagaki M, et al. The electrophysiologic mechanism of ST-segment elevation in Brugada syndrome. *J Am Coll Cardiol* 2002; 40: 330-4.
57. Nagase S, Kusano KF, Morita H, et al. Epicardial electrogram of the right ventricular outflow tract in patients with Brugada syndrome using the epicardial lead. *J Am Coll Cardiol* 2002; 39: 1992-5.
58. Extramiana F, Seitz J, Maison-Blanche P, et al. Quantitative assessment of ST segment elevation in Brugada patients. *Heart Rhythm* 2006; 3: 1175-81.
59. Mizumaki K, Fujiki A, Nishida K, et al. Bradycardia-dependent ECG changes in Brugada syndrome. *Circ J* 2006; 70: 896-901.
60. Antzelevitch C, Brugada R. Fever and Brugada syndrome. *Pacing Clin Electrophysiol* 2002; 25: 1537-9.
61. Antzelevitch C, Brugada P, Brugada R, Towbin JA, Nademanee K. Brugada syndrome: 1992-2002. A historical perspective. *J Am Coll Cardiol* 2003; 41: 1665-71.
62. Antzelevitch C, Fish JM, Di Diego JM. Cellular mechanisms underlying the Brugada syndrome. In: Antzelevitch C, Brugada P, Brugada J, Brugada R (eds). *The Brugada syndrome: from bench to bedside*. Malden (MA): Blackwell, Futura, 2005: 52-77.
63. Dumaine R, Towbin JA, Brugada P, et al. Ionic mechanisms responsible for the electrocardiographic phenotype of the Brugada syndrome are temperature dependent. *Circ Res* 1999; 85: 803-9.
64. Nishizaki M, Sakurada H, Mizusawa Y, et al. Influence of meals on variations of ST segment elevation in patients with Brugada syndrome. *J Cardiovasc Electrophysiol* 2008; 19: 62-8.
65. Ikeda T, Abe A, Yusu S, et al. The full stomach test as a novel diagnostic technique for identifying patients at risk of Brugada syndrome. *J Cardiovasc Electrophysiol* 2006; 17: 602-7.
66. Babaliaros VC, Hurst JW. Tricyclic antidepressant and Brugada syndrome: an example of Brugada waves appearing after the administration of desipramine. *Clin Cardiol* 2002; 25: 395-8.
67. Goldgran-Toledano D, Sideris G, Kevorkian JP. Overdose of cyclic antidepressants and the Brugada syndrome. *N Engl J Med* 2002; 346: 1591-2.
68. Rouleau F, Asfar P, Boulet S, et al. Transient ST segment elevation in right precordial leads induced by psychotropic drugs: relationship to the Brugada syndrome. *J Cardiovasc Electrophysiol* 2001; 12: 61-5.
69. Tada H, Sticherling C, Oral H, Morady F. Brugada syndrome mimicked by tricyclic antidepressant overdose. *J Cardiovasc Electrophysiol* 2001; 12: 275.

70. Lukas A, Antzelevitch C. Phase 2 reentry as a mechanism of initiation of circus movement reentry in canine epicardium exposed to simulated ischemia. *Cardiovasc Res* 1996; 32: 593-603.
71. Antzelevitch C. The Brugada syndrome: ionic basis and arrhythmia mechanisms. *J Cardiovasc Electrophysiol* 2001; 12: 268-72.
72. Ohkubo K, Watanabe I, Okumura Y, et al. Surface ECG characteristics of ventricular tachyarrhythmias before degeneration into ventricular fibrillation in patients with Brugada-type ECG. *Int Heart J* 2009; 50: 477-87.
73. Schimpf R, Giustetto C, Eckardt L, et al. Prevalence of supraventricular tachyarrhythmias in a cohort of 115 patients with Brugada syndrome. *Ann Noninvasive Electrocardiol* 2008; 13: 266-9.
74. Kusano KF, Taniyama M, Nakamura K, et al. Atrial fibrillation in patients with Brugada syndrome: relationships of gene mutation, electrophysiology, and clinical backgrounds. *J Am Coll Cardiol* 2008; 51: 1169-75.
75. Francis J, Antzelevitch C. Atrial fibrillation and Brugada syndrome. *J Am Coll Cardiol* 2008; 51: 1149-53.
76. Bigi MA, Aslani A, Shahrzad S. Clinical predictors of atrial fibrillation in Brugada syndrome. *Europace* 2007; 9: 947-50.
77. Junttila MJ, Raatikainen MJ, Perkiömäki JS, Hong K, Brugada R, Huikuri HV. Familial clustering of lone atrial fibrillation in patients with saddleback-type ST-segment elevation in right precordial leads. *Eur Heart J* 2007; 28: 463-8.
78. Eckardt L, Kirchhof P, Loh P, et al. Brugada syndrome and supraventricular tachyarrhythmias: a novel association? *J Cardiovasc Electrophysiol* 2001; 12: 680-5.
79. Bordachar P, Reuter S, Garrigue S, et al. Incidence, clinical implication and prognosis of atrial arrhythmias in Brugada syndrome. *Eur Heart J* 2004; 25: 879-84.
80. Morita H, Kusano-Fukushima K, Nagase S, et al. Atrial fibrillation and atrial vulnerability in patients with Brugada syndrome. *J Am Coll Cardiol* 2002; 40: 1437-44.
81. Daga B, Miñano A, de la Puerta I, Pelegrín J, Rodrigo G, Ferreira I. Electrocardiographic findings typical of Brugada syndrome unmasked by cocaine consumption. *Rev Esp Cardiol* 2005; 58: 1355-7.
82. Littman L, Monroe MH, Svenson RH. Brugada-type electrocardiographic pattern induced by cocaine. *Mayo Clin Proc* 2000; 75: 845-9.
83. Ortega-Carnicer J, Bertos-Polo J, Gutiérrez-Tirado C. Aborted sudden death, transient Brugada pattern, and wide QRS dysarrhythmias after massive cocaine ingestion. *J Electrocardiol* 2001; 34: 345-9.
84. Al Aloul B, Adabag AS, Houghland MA, Tholakanahalli V. Brugada pattern electrocardiogram associated with supratherapeutic phenytoin levels and the risk of sudden death. *Pacing Clin Electrophysiol* 2007; 30: 713-5.
85. Vernoooy K, Sicouri S, Dumaine R, et al. Genetic and biophysical basis for bupivacaine-induced ST segment elevation and VT/VF. Anesthesia unmasked Brugada syndrome. *Heart Rhythm* 2006; 3: 1074-8.
86. Yap YG, Behr ER, Camm AJ. Drug-induced Brugada syndrome. *Europace* 2009; 11: 989-94.
87. Matsuki M, Sato N, Matsuda K, et al. Brugada syndrome whose ST-segment changes were enhanced by antihistamines and antiallergic drugs. *Intern Med* 2009; 48: 1009-13.
88. Aouate P, Clerc J, Viard P, Seoud J. Propranolol intoxication revealing a Brugada syndrome. *J Cardiovasc Electrophysiol* 2005; 16: 348-51.
89. Krishnan SC, Josephson ME. ST segment elevation induced by class IC antiarrhythmic agents: underlying electrophysiologic mechanisms and insights into drug-induced proarrhythmia. *J Cardiovasc Electrophysiol* 1998; 9: 1167-72.
90. Fujiki A, Usui M, Nagasawa H, Mizumaki K, Hayashi H, Inoue H. ST segment elevation in the right precordial leads induced with class IC antiarrhythmic drugs: insight into the mechanism of Brugada syndrome. *J Cardiovasc Electrophysiol* 1999; 10: 214-8.
91. Brugada P, Brugada R, Brugada J. Sudden death in patients and relatives with the syndrome of right bundle branch block, ST segment elevation in the precordial leads V1 to V3 and sudden death. *Eur Heart J* 2000; 21: 321-6.
92. Brugada R, Brugada J, Antzelevitch C, et al. Sodium channel blockers identify risk for sudden death in patients with ST-segment elevation and right bundle branch block but structurally normal hearts. *Circulation* 2000; 101: 510-5.
93. Pinar Bermúdez E, García-Alberola A, Martínez Sánchez J, Sánchez Muñoz JJ, Valdés Chávarri M. Spontaneous sustained monomorphic ventricular tachycardia after administration of ajmaline in a patient with Brugada syndrome. *Pacing Clin Electrophysiol* 2000; 23: 407-9.
94. Gasparini M, Priori SG, Mantica M, et al. Flecainide test in Brugada syndrome: a reproducible but risky tool. *Pacing Clin Electrophysiol* 2003; 26: 338-41.
95. Rolf S, Bruns HJ, Wichter T, et al. The ajmaline challenge in Brugada syndrome: diagnostic impact, safety, and recommended protocol. *Eur Heart J* 2003; 24: 1104-12.
96. Beldner S, Lin D, Marchlinski FE. Flecainide and propafenone induced ST-segment elevation in patients with atrial fibrillation: clue to specificity of Brugada-type electrocardiographic changes. *Am J Cardiol* 2004; 94: 1184-5.
97. Hong K, Brugada J, Oliva A, et al. Value of electrocardiographic parameters and ajmaline test in the diagnosis of Brugada syndrome caused by SCN5A mutations. *Circulation* 2004; 110: 3023-7.
98. Hermida JS, Denjoy I, Jarry G, Jandaud S, Bertrand C, Delonca J. Electrocardiographic predictors of Brugada type response during Na channel blockade challenge. *Europace* 2005; 7: 447-53.
99. Batchvarov VN, Govindan M, Camm AJ, Behr ER. Significance of QRS prolongation during diagnostic ajmaline test in patients with suspected Brugada syndrome. *Heart Rhythm* 2009; 6: 625-31.
100. Veltmann C, Wolpert C, Sacher F, et al. Response to intravenous ajmaline: a retrospective analysis of 677 ajmaline challenges. *Europace* 2009; 11: 1345-52.
101. Alings M, Dekker L, Sadée A, Wilde A. Quinidine induced electrocardiographic normalization in two patients with Brugada syndrome. *Pacing Clin Electrophysiol* 2001; 24: 1420-2.
102. Belhassen B, Glick A, Viskin S. Excellent long-term reproducibility of the electrophysiologic efficacy of quinidine in patients with idiopathic ventricular fibrillation and Brugada syndrome. *Pacing Clin Electrophysiol* 2009; 32: 294-301.
103. Postema PG, Wolpert C, Amin AS, et al. Drugs and Brugada syndrome patients: review of the literature, recommendations, and up-to-date website (www.brugadadrugs.org). *Heart Rhythm* 2009; 6: 1335-41.
104. Morita H, Morita ST, Nagase S, et al. Ventricular arrhythmia induced by sodium channel blocker in patients with Brugada syndrome. *J Am Coll Cardiol* 2003; 42: 1624-31.
105. Brugada P. Brugada syndrome: an electrocardiographic diagnosis not to be missed. *Heart* 2000; 84: 1-2.
106. Brugada P, Brugada R, Brugada J, Geelen P. Use of the prophylactic implantable cardioverter defibrillator for patients with normal hearts. *Am J Cardiol* 1999; 83: 98D-100D.
107. Brugada J, Brugada R, Antzelevitch C, Towbin J, Nademanee K, Brugada P. Long-term follow-up of individuals with the electrocardiographic pattern of right bundle-branch block and ST-segment elevation in precordial leads V1 to V3. *Circulation* 2002; 105: 73-8.
108. Brugada P, Brugada R, Mont L, Rivero M, Geelen P, Brugada J. Natural history of Brugada syndrome: the prognostic value of programmed electrical stimulation of the heart. *J Cardiovasc Electrophysiol* 2003; 14: 455-7.
109. Brugada J, Brugada R, Brugada P. Determinants of sudden cardiac death in individuals with the electrocardiographic

- pattern of Brugada syndrome and no previous cardiac arrest. *Circulation* 2003; 108: 3092-6.
110. Giustetto C, Drago S, Demarchi PG, et al, for the Italian Association of Arrhythmology and Cardiac Stimulation (AIAC)-Piedmont Section. Risk stratification of the patients with Brugada type electrocardiogram: a community-based prospective study. *Europace* 2009; 11: 507-13.
 111. Priori SG, Napolitano C, Gasparini M, et al. Natural history of Brugada syndrome: insights for risk stratification and management. *Circulation* 2002; 105: 1342-7.
 112. Eckardt L, Kirchhof P, Schulze-Bahr E, et al. Electrophysiologic investigation in Brugada syndrome; yield of programmed ventricular stimulation at two ventricular sites with up to three premature beats. *Eur Heart J* 2002; 23: 1394-1401.
 113. Eckardt L, Probst V, Smits JP, et al. Long-term prognosis of individuals with right precordial ST-segment elevation Brugada syndrome. *Circulation* 2005; 111: 257-63.
 114. Gasparini M, Priori SG, Mantica M, et al. Programmed electrical stimulation in Brugada syndrome: how reproducible are the results? *J Cardiovasc Electrophysiol* 2002; 13: 880-7.
 115. Gehi AK, Duong TD, Metz LD, Gomes JA, Mehta D. Risk stratification of individuals with the Brugada electrocardiogram: a meta-analysis. *J Cardiovasc Electrophysiol* 2006; 17: 577-83.
 116. Probst V, Veltmann C, Eckardt L, et al. Long-term prognosis of patients diagnosed with Brugada syndrome results from the FIN-GER Brugada Syndrome Registry. *Circulation* 2010; 121: 635-43.
 117. Sarkozy A, Boussy T, Kourgiannides G, et al. Long-term follow-up of primary prophylactic implantable cardioverter-defibrillator therapy in Brugada syndrome. *Eur Heart J* 2007; 28: 334-44.
 118. Zipes DP, Camm AJ, Borggrefe M, et al. ACC/AHA/ESC 2006 guidelines for management of patients with ventricular arrhythmias and the prevention of sudden cardiac death. A report of the American College of Cardiology/American Heart Association Task Force and the European Society of Cardiology Committee for Practice Guidelines (Writing Committee to develop guidelines for management of patients with ventricular arrhythmias and the prevention of sudden cardiac death); developed in collaboration with the European Heart Rhythm Association and the Heart Rhythm Society. *Europace* 2006; 8: 746-837.
 119. Chen Q, Kirsch GE, Zhang D, et al. Genetic basis and molecular mechanism for idiopathic ventricular fibrillation. *Nature* 1998; 392: 293-6.
 120. London B, Michalec M, Mehdi H, et al. Mutation in glycerol-3-phosphate dehydrogenase 1 like gene (GPD1-L) decreases cardiac Na⁺ current and causes inherited arrhythmias. *Circulation* 2007; 116: 2260-8.
 121. Antzelevitch C, Pollevick GD, Cordeiro JM, et al. Loss-of-function mutations in the cardiac calcium channel underlie a new clinical entity characterized by ST-segment elevation, short QT intervals, and sudden cardiac death. *Circulation* 2007; 115: 442-9.
 122. Watanabe H, Koopmann TT, Le Scouarnec S, et al. Sodium channel beta1 subunit mutations associated with Brugada syndrome and cardiac conduction disease in humans. *J Clin Invest* 2008; 118: 2260-8.
 123. Delpón E, Cordeiro JM, Núñez L, et al. Functional effects of KCNE3 mutation and its role in the development of Brugada syndrome. *Circ Arrhythm Electrophysiol* 2008; 1: 209-18.
 124. Hu D, Barajas-Martinez H, Burashnikov E, et al. A mutation in the beta 3 subunit of the cardiac sodium channel associated with Brugada ECG phenotype. *Circ Cardiovasc Genet* 2009; 2: 270-8.
 125. Medeiros-Domingo A, Tan BH, Crotti L, et al. Gain-of-function mutation S422L in the KCNJ8-encoded cardiac K (ATP) channel Kir6.1 as a pathogenic substrate for J-wave syndromes. *Heart Rhythm* 2010; 7: 1466-71.
 126. Papavassiliu T, Wolpert C, Flüchter S, et al. Magnetic resonance imaging findings in patients with Brugada syndrome. *J Cardiovasc Electrophysiol* 2004; 15: 1133-8.
 127. Catalano O, Antonaci S, Moro G, et al. Magnetic resonance investigations in Brugada syndrome reveal unexpectedly high rate of structural abnormalities. *Eur Heart J* 2009; 30: 2241-8.
 128. Denjoy I, Lupoglazoff JM, Guicheney P, Leenhardt A. Arrhythmic sudden death in children. *Arch Cardiovasc Dis* 2008; 101: 121-5.
 129. Brugada P, Benito B, Brugada R, Brugada J. Brugada syndrome: update 2009. *Hellenic J Cardiol* 2009; 50: 352-72.
 130. Huang MH, Marcus FI. Idiopathic Brugada-type electrocardiographic pattern in an octogenarian. *J Electrocardiol* 2004; 37: 109-11.
 131. Hermida JS, Denjoy I, Clerc J, et al. Hydroquinidine therapy in Brugada syndrome. *J Am Coll Cardiol* 2004; 43: 1853-60.
 132. Delise P, Guiducci U, Zeppilli P, et al; Italian Society of Sports Cardiology, Italian Association of Out-of Hospital Cardiologists, Italian Federation of Sports Medicine. Cardiological guidelines for competitive sports eligibility. *Ital Heart J* 2005; 6: 661-702.
 133. Maron BJ, Zipes DP. 36th Bethesda Conference: eligibility recommendations for competitive athletes with cardiovascular abnormalities. *J Am Coll Cardiol* 2005; 45: 1312-75.
 134. Pelliccia A, Fagard R, Bjørnstad HH, et al. Recommendations for competitive sports participation in athletes with cardiovascular disease: a consensus document from the Study Group of Sports Cardiology of the Working Group of Cardiac Rehabilitation and Exercise Physiology and the Working Group of myocardial and pericardial diseases of the European Society of Cardiology. *Eur Heart J* 2005; 26: 1422-45.
 135. Comitato Organizzativo Cardiologico per l'Idoneità allo Sport COCIS (ANCE, ANMCO, FMSI, SIC, SIC SPORT, con la collaborazione di AIAC, ARCA, SICP, SIEC). Protocolli cardiologici per il giudizio di idoneità allo sport agonistico. Roma: CESI, 2009.